مركز تعريب العلوم الصحية

ACMLS ـ دولة الكويت

القثطرة القلبية

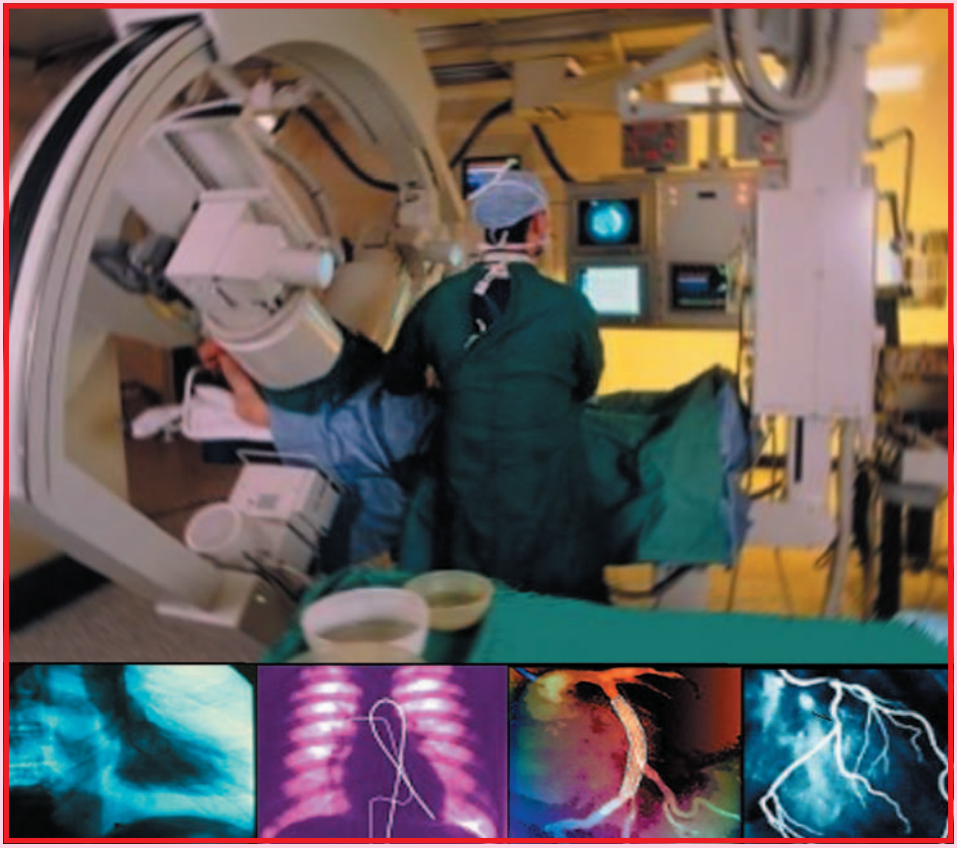

تأليف : د. عهد عمر عرفة

مراجعة : مركز تعريب العلوم الصحية

سلسلة الثقافة الصحية

المحتويات

تقديم الأمين العام ج

تقديم الأمين العام المساعد هـ

المؤلف في سطور ز

مقدمة المؤلف ط

الفصل الأول : *تعريف وتاريخ تطور القثطرة القلبية وأهميتها* 1

الفصل الثاني *لمحة عن التشريح الوصفي للقلب* 7

الفصل الثالث : *تصنيف القثطرة القلبية وأنواعها* 25

الفصل الرابع : *استخدامات القثطرة القلبية* 31

الفصل الخامس : *إجراء القثطرة القلبية وتقنياتها* 55

الفصل السادس : *مضاعفات القثطرة القلبية، وموانع استخدامها* 75

الفصل السابع : *التطبيقات العلاجية للقثطرة القلبية* 85

المراجع : 105

تقديم الأمين العام

الآن وقد اقتربنا من نهاية العقد الأول من القرن الحادي والعشرين نستطيع القول بأن التطورات السريعة المتلاحقة في كافة المجالات التقنية قد أصبحت جميعها تنصب تحت هدف واحد وهو خدمة البشر والبشرية.

وعندما نتحدث في المجال الطبي فإننا نجد أن التقنيات الحديثة والتطورات المتسارعة قد أضافت الكثير في مجال الطب العلاجي والوقائي والتشخيصي.. بيد أن هناك بعض الأمراض قد بدأت تنحسر وتختفي من على خريطة العالم كمرض شلل الأطفال والخناق (الدفتيريا) وغيرها.. كما أن هناك بعض الأمراض بفضل من الله ثم بالتقنيات المتطورة قد بدأ الأمل في علاجها يزداد يوماً بعد يوم.

ولعل التطور المستمر في حقل الأمراض القلبية وفي تقنيات القثطرة القلبية قد أدى إلى الخفض الواضح لحالات الوفيات من أمراض القلب، بالرغم من أن هذا العصر الذي نعيشه هو بلاشك عصر انتشار الأمراض المزمنة كأمراض القلب والشرايين وغيرها.

لاشك أن التطور السريع في مجال القثطرة القلبية قد جعلنا حريصين على تقديم مادة هذا الكتاب، حيث إننا قد وجدنا أنه من الضروري تعريف القارئ بأحدث التطورات العلمية وعلاجها بالطرق الأقل خطورة عن ذي قبل.

لقد باتت تقنيات القثطرة القلبية بديلاً مناسباً وآمناً وأرخص سعراً من جراحات القلب المفتوح، كما أن هذا التطور السريع في تقنيات القثطرة قد أثار قلق جرّاحي القلب عن مصير اختصاصهم.. وبالتالي قلل كثيراً من مخاوف كلمة «القلب المفتوح» التي كانت بمثابة «دراكولا» مريض القلب في السابق قبل اكتشاف وتطور العلاج بالقثطرة.

نأمل أن نكون قد قمنا بتنوير عقل وطمأنة قلب مريض القلب وذويه بما تحتويه مادة هذا الكتاب.

والله ولي التوفيق،،

الدكتور عبدالرحمن عبدالله العوضي

الأمين العام

لمركز تعريب العلوم الصحية

تقديم الأمين العام المساعد

تكشف الدراسات عن تزايد مشكلة عزوف الطلبة عن التخصص في مادة اللغة العربية بالجامعات، خصوصاً وأن هذه الظاهرة أصبحت ملحوظة للأعداد الكبيرة من الطلبة الذين يتحولون إلى أقسام علمية أخرى بعد سنة أو سنتين من الدراسة في أقسام اللغة العربية. كما أن الذين يُقبَلون من الطلبة في أقسام اللغة العربية غالبيتهم ممن حصلوا على نِسَبْ نجاح متدنية في المرحلة الثانوية.

هذه الظاهرة، مع الأسف لها أسباب عديدة منها عدم العناية باللغة العربية، أو الاهتمام بها. من حيث طرق تعلمها وتبسيطها. الإحصائيات تؤكد نفور الطلبة في الجامعة من تعلم اللغة، خصوصاً وأن خريجي اللغات العربية غالبيتهم لا يجد العمل المناسب بعد التخرج، فضلاً عن سهولة قبول خريجي اللغات الأجنبية في المؤسسات المختلفة. ولقد أدى ذلك إلى ضعف العربية عند الخريجين الذين لا يمتلكون الكفاءة التي تؤهلهم للتعليم، فكيف يمكنهم أن يُعلِموا العربية؟.

والله ولي التوفيق،،

الدكتور يعقوب أحمد الشراح
الأمين العام المساعد
لمركز تعريب العلوم الصحية

المؤلف في سطور

* **د. عهد عمر عرفة**

* سوري الجنسية: مواليد مدينة حماة ـ 1963م.

* حاصل على درجة الماجستير في الأمراض الباطنية ـ دمشق ـ 2000.

* يعمل حالياً طبيب في إدارة الشؤون الصحية بالشرطة ـ دولة الكويت.

مقدمة المؤلف

قد تزامن زيادة انتشار أمراض القلب مع تطور كبير في وسائل الاستقصاء والتشخيص والعلاج لهذه الأمراض؛ وقد كان من أكثرها تطوراً وثورية في الفترة الأخيرة القثطرة القلبية وتطبيقاتها التشخيصية والعلاجية.

هذا، وبقدر مايقدم هذا الإجراء من فوائد عظيمة لمرضى القلب، بقدر ما يسبب لهم الكثير من الخوف والهلع، مما يؤدي لرفض الكثيرين منهم الخضوع له. وقد نتج ذلك الخوف عن عدم كفاية معرفة هؤلاء المرضى وذويهم بأهمية هذا الإجراء التشخيصي العلاجي، وماهيته. وهنا تكمن أهمية نشر الثقافة الصحية لدى مختلف فئات المجتمع، وبخاصة المرضى وذويهم؛ وذلك بهدف تكوين وعي صحي راق لديهم يسهم في طمأنتهم وتقليل مخاوفهم تجاه مختلف الإجراءات الطبية الضرورية الخاصة بأمراضهم؛ مما يجعلهم يقدمون عليها دون خوف.

إن نشر الثقافة الصحية لدى مختلف فئات المجتمع، لهو عمل مهم وهدف سام، يجب على الأطباء من كافة الاختصاصات، وجميع المؤسسات الصحية، الاضطلاع به والتعاون معاً في سبيل تحقيقه؛ وذلك لما له من عظيم الأثر في تسهيل وتطوير العملية الوقائية والعلاجية، ورفع المستوى الصحي في البلاد. من هذا المنطلق، ومن خلال هذا الكتيب، حاولت التعريف بماهية القثطرة القلبية وشرح كينونتها وأهم جوانبها، بطريقة علمية مبسطة يفهمها القارئ العادي، بعيداً عن المصطلحات الطبية المعقدة، وذلك لتحقيق أكبر قدر من الفائدة للجميع. هذا، ولابد في هذا المقام من التنويه بالجهد الكبير الذي يقوم به مركز تعريب العلوم الصحية في مجال نشر الثقافة والتوعية الصحية، وذلك من خلال القائمين عليه والعاملين به؛ ونسأل الله أن يعينهم جميعاً على متابعة هذا الجهد لتغطية كافة الأمراض والمشكلات الصحية التي تهم المرضى والأصحاء على السواء.

وختاماً، أرجو أن أكون قد وفقت كطبيب بالإسهام بجزء بسيط من عملية التوعية والتثقيف الصحي، راجياً من الله أن يكون هذا عملاً صالحاً يُنتفع به، والله من وراء القصد، وهو وليّ التوفيق،،

دكتور عهد عمر عرفة

الفصل الأول

تعريف وتاريخ تطور القثطرة القلبية، وأهميتها

يشعر الكثير من المرضى بالخوف والقلق عندما يخبرهم الطبيب بحاجتهم لإجراء القثطرة القلبية؛ فما هي القثطرة القلبية، وما المقصود بها؟.

القثطرة (Catheterization) بالمعنى الطبي العام تعني إدخال أنبوب دقيق (رفيع) يدعى قثطار (Catheter)، في أحد أجواف الجسم (كالمثانة، الحالب، المعدة، القلب، الأوعية الدموية..)، بهدف تفريغ هذا الجوف، أو أخذ عينات منه، أو حقنه بمواد ظليلة للأشعة لتصويره و دراسته من الداخل.

القثطرة القلبية (Cardiac catheterization) هي إجراء تشخيصي علاجي باضع (جَائِر: Invasive)، يتم في مختبرات خاصة مجهزة لهذا الغرض، ويجري بواسطة إدخال قثطار خاص إلى أجواف القلب أو شرايينه عبر وريد أو شريان محيطي، تحت إشراف دليل تلفزيوني؛ وذلك لأغراض تشخيصية أو علاجية، أو كلاهما معاً، مثل:

* قياس الضغوط داخل أجواف القلب، وحساب الجريان الدموي فيها.
* أخذ عينات دم من سويات مختلفة لأجواف القلب لحساب إشباع الأكسجين فيها.
* التصوير الظليل (الملون) لأجواف القلب وشرايينه، وذلك بواسطة حقن مادة ظليلة للأشعة (مادة ملونة) داخل هذه الأجواف أو الشرايين، ثم التقاط هذه المادة بواسطة آلة تصوير شعاعية خاصة (يتم الاعتماد حديثاً على آلات تصوير رقمية حديثة)، ومن ثم إظهار الصورة على فيلم شعاعي أو شريط فيديو أو قرص ليزري

(CD)، بحيث يمكن استعراضه لاحقاً ودراسته.

* دراسة كهربائية القلب، واضطراباتها، وتأثيراتها المرضية على عمل القلب.

* توسيع الشرايين التاجية، والصمامات القلبية المتضيقة.

وبكلمات أخرى، وعلى الصعيد التشخيصي، فإن القثطرة القلبية هي طريقة فحص باضعة تمكّن الأطباء من دراسة شكل ووظيفة العضلة القلبية بأجوافها وصماماتها وشرايينها؛ وهي تقدم تقييم كمي ونوعي، دقيق وشامل لبنية ووظيفة العضلة القلبية.

(الشكل 1) : أحد نماذج مختبرات القثطرة القلبية

هذا، وعلى الرغم من التطور المذهل الذي حصل في الوسائل الأخرى لتشخيص الأمراض القلبية؛ مثل تخطيط صدى القلب بالأمواج فوق الصوتية (سونار القلب) الذي حل محل القثطرة القلبية كوسيلة حديثة، متطورة، ودقيقة، لتشخيص الكثير من أمراض القلب ـ مثل أمراض القلب الخلقية، وأمراض القلب الصمامية، وبعض أنواع اعتلالات العضلة القلبية؛ إلا أنه يبقى للقثطرة القلبية الدور الأكبر والأهم للتشخيص الدقيق والمؤكد بشكل مطلق للأمراض القلبية المذكورة، وخاصة في الحالات المعقدة. ومن جهة أخرى، فإن فحص القلب بالأمواج فوق الصوتية هو استقصاء شخصاني (Subjective) يعتمد على مهارة الفاحص

وخبرته في هذا المجال، أكثر من كونه استقصاءً موضوعياً (Objective) يعتمد على الموجودات الحقيقية للآفة القلبية (Cardiac lesion). في حين أن القثطرة القلبية هي فحص موضوعي يعتمد على الموجودات الحقيقية للمرض أكثر من كونها فحص إكلينيكي يعتمد على خبرة الفاحص.

(الشكل 2) : تبين الصور أحد مختبرات القثطرة القلبية مع أجهزة المراقبة

وهكذا، تبقى القثطرة القلبية وتصوير أجواف القلب وشرايينه هي المعيار الذهبي لتقدير الحالة التشريحية والفيزيولوجية للقلب والأوعية الدموية. فمن الصعوبة بمكان أن نتخيل ماذا سيكون مفهومنا عن أمراض القلب وتشخيصها وتدبيرها اليوم، فيما لو بنيناه بمعزل عن المعرفة التشريحية والفيزيولوجية الهائلة التي أعطتها مختبرات القثطرة القلبية خلال نصف قرن. وكما قال العالم كورناند (Cournand) عند استلامه جائزة نوبل في 1956/12/11 لإنجازاته الرائعة وإسهاماته في تطور القثطرة القلبية: «كانت القثطرة المفتاح في القفل»؛ وبإدارة هذا المفتاح قادنا كورناند ورفاقه إلى عصر جديد في فهم الوظيفة القلبية السوية والمضطربة في الإنسان.

أما على الصعيد العلاجي، فإن دخول القثطرة القلبية إلى المجالات العلاجية وتطورها في الآونة الأخيرة (وبخاصة في العقدين الأخيرين) قد زاد من أهميتها بشكل كبير، لدرجة أنها قد بدأت تحل محل الجراحة في تدبير بعض الأمراض القلبية، كتوسيع الشرايين التاجية وتوسيع الصمامات القلبية المتضيقة وغيرها.

تاريخ تطور القثطرة القلبية:

يعود تاريخ القثطرة، بشكل عام، إلى المصريين القدماء؛ حيث أثبتت الأبحاث الأثرية بأنهم تمكنوا من إجراء قثطرة للمثانة بواسطة أنبوب معدني منذ عام 3000 ق.م؛ كما أنهم قاموا منذ عام 400 ق.م بإجراء تجارب على الجثث باستعمال قثاطر معدنية، وأخرى من القصب المجوف، لدراسة وظائف الصمامات في جسم الإنسان.

في عام 1711م: تمكن العالم هالس (Hales) من إجراء أول قثطرة قلبية عند الحيوانات، أجراها على الحصان، مستعملاً لذلك قثاطر (أنابيب) نحاسية.

في عام 1844م: أدخل عالم الفيزيولوجيا الفرنسي الشهير كلود برنارد (Claude Bernard) لأول مرة مصطلح «القثطرة القلبية».

في عام 1870م: قام عالم الفيزيولوجيا أدولف فيك (Adolph Fick) باستعمال القثاطر المعدنية لإجراء القثطرة القلبية للحيوانات.

في عام 1929م: تم إجراء أول قثطرة قلبية موثقة عند الإنسان؛ حيث قام الطبيب الجراح الألماني ويرنر فورسمان (W. Forssman) بإجراء تجارب كثيرة على الجثث البشرية وأثبت سهولة إدخال قثطار إلى الأذين الأيمن للقلب عبر وريد في الذراع.

(الشكل 3): أشعة لصدر مريض تُظهِر دخول القثطار عبر العضد الأيسر إلى القلب

بعد ذلك تلاحقت الدراسات والتجارب لتطوير القثطرة القلبية، حتى بداية الأربعينيات من القرن الماضي حين بدأ كلٌ من الطبيب أندرييه كورناند (Andre

(Cornand والطبيب ديكنسون ريتشارد (Dikinson Richards) في نيويورك باستخدام القثطرة القلبية لفحص وظيفة القلب عند المرضى والأصحاء على السواء، ونالا بذلك جائزة نوبل في علوم الطب والفيزيولوجيا في سنة 1956م.

وهكذا نجد أن جهود الكثير من الأطباء والعلماء قد تضافرت على مدى عقود طويلة من الزمن لتطوير علوم القثطرة القلبية، إلى أن أصبحت قثطرة أجواف القلب اعتباراً من خمسينيات القرن الماضي هي أفضل الوسائل التشخيصية وأكثرها دقة على الإطلاق، لتأكيد الموجودات الإكلينيكية لدى مرضى أمراض القلب الخلقية والآفات الصمامية، قبل الإقدام على التدبير الجراحي.

وفي العقدين الأخيرين من القرن الماضي: تم اختراع الكثير من الأدوات الحديثة المستخدمة في رأب الشرايين التاجية واستئصال اللويحة العصيدية الشريانية؛ مثل الليزر، الذي خيب آمال الأطباء ولم يكن فعالاً باستئصال اللويحة العصيدية كما كان متوقعاً منه. كذلك تم اختراع طريقة استئصال اللويحة العصيدية من باطن الشريان التاجي بواسطة معدات خاصة ذات دوران سريع جداً، دعيت بالحفارات سريعة الدوران، والتي حققت نسبة عالية من النجاح. كما تم اختراع معدات فتح الشرايين التاجية بواسطة الأمواج فوق الصوتية. وكذلك حدث خلال هذه الفترة تطوراً نوعياً كبيراً في نوعية الدعامات الشريانية.

ومع بداية القرن الحالي وبالتحديد في العام 2001 م: تم إجراء مليوني (2,000,000) عملية رأب للشرايين التاجية عبر التجويف بطريق الجلد على مستوى العالم، بنسبة زيادة سنوية تُقدر بـ8٪.

في عام 2003 م: تم بشكل رسمي اعتماد الدعامة الشريانية التاجية الدوائية (Drug-eluting stent) من قِبَل منظمة الغذاء والدواء الأمريكية (FDA)، هذا، وقد أدى استخدام هذه الدعامة الشريانية الدوائية إلى إنقاص نسبة عودة تضيق الشرايين التاجية بعد رأبها وتوسيعها بشكل كبير جداً، مما قلل أيضاً بشكل كبير نسبة الاختلاطات والوفيات الناجمة عن عودة التضيق.

في عام 2004 م: قام المركز العلمي في بوسطن باعتماد الدعامة الدوائية، كما تم نشر دراسات كثيرة تبين وتثبت التحسن الكبير الذي طرأ على نسبة نجاح عمليات رأب الشرايين التاجية عبر التجويف بطريق الجلد بعد استخدام الدعامة الدوائية لمنع عودة التضيق.

الفصـــل الثـــاني

لمحـــة عـــن

التشـريح الوصفـي للقلـب

لكي يتسنى للقارئ العادي فهم موضوع القثطرة القلبية بشكل واضح، لابد له من الاطلاع على تشريح القلب بشكل عام، ليعرف مما يتألف هذا العضو الحساس؟ وما هي مكوناته؟ وأي من هذه المكونات والأجزاء لها علاقة بالقثطرة القلبية؟. لذلك سنقوم في هذا الفصل باستعراض موجز ومبسط لتشريح القلب البشري.

القلب:

هو عضو عضلي أجوف (عضلة جوفاء)، له شكل مخروطي (قمعي) إلى حد ما، ويوجدالقلب ضمن القفص الصدري في الجزء الأمامي الأوسط، خلف جسم القص مباشرة، مرتكزاً على المركز الوتري للحجاب الحاجز، وللقلب شكل مخروطي غير منتظم، له قاعدة وقمة وثلاثة وجوه: أمامي (علوي)، وسفلي (حجابي)، وأيسر (رئوي). يعتمد حجم القلب ووزنه عند الإنسان إلى حد كبير على حجم الشخص وجنسه، لكن بشكل عام يعادل حجم قلب الإنسان العادي البالغ حجم قبضة يده. وبشكل أدق تبلغ قياسات القلب عند الإنسان البالغ كما يلي: الطول 12-15سم، والعرض 8-10سم عند القاعدة، و6-7سم عند القمة.

يبلغ وزن القلب عند الذكر البالغ في المتوسط حوالي 300 جرام، أي ما يعادل حوالي $^{1}/_{215}$ من وزنه. ويبلغ وزنه عند الأنثى البالغة في المتوسط حوالي 230 جرام، أي ما يعادل حوالي $^{1}/_{250}$ من وزنها.

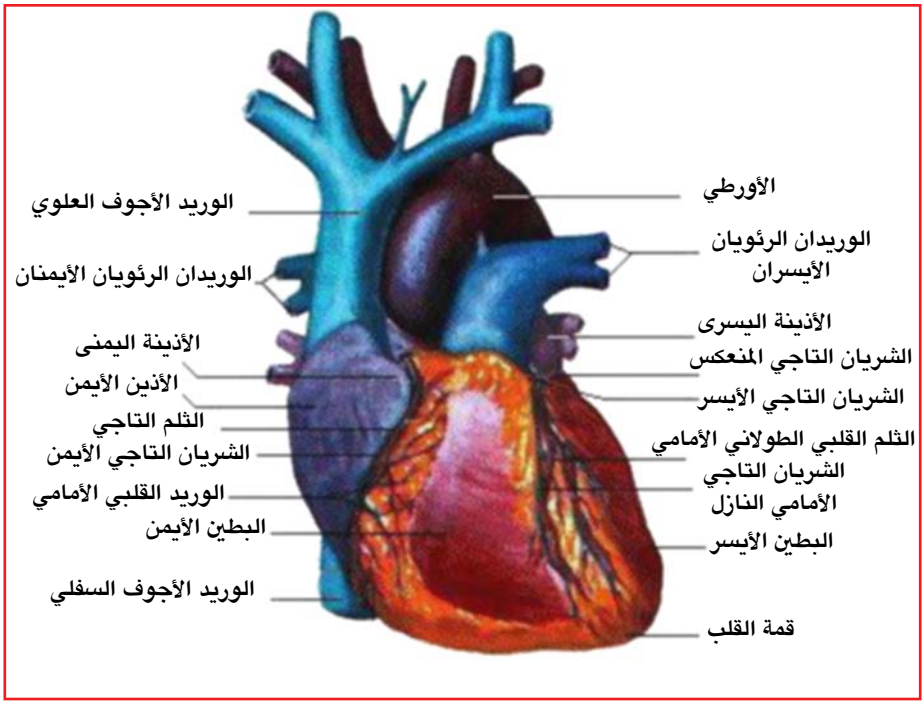

(الشكل 4) : منظر أمامي للقلب

تأخذ قاعدة القلب شكلاً رباعي الأضلاع تقريباً، وهي توجد على مستوى الفقرات الصدرية الخامسة والسادسة والسابعة، وتتجه نحو الأعلى والأيمن والخلف، وهذا يعني أن «القلب لا يرتكز على قاعدته أبداً». أما قمة القلب فتتكون من البطين الأيسر، وهي تتجه نحو الأسفل والأيسر والأمام، وتوجد خلف الورب الضلعي الخامس الأيسر على مسافة 4 سم تحت حلمة الثدي الأيسر و2-5 سم إلى يسارها.

يوجد القلب في الجوف الصدري بشكل غير متناظر بحيث يكون ثلثيه أيسر الخط المتوسط للجسم، وثلثه فقط يتوضع أيمن هذا الخط.

يجاور القلب من الأمام الدرع القصي مع العضلات الوربية (Intercostal muscles). يوجد على وجهه الأمامي منطقة مثلثة الشكل تدعى المثلث التأموري (Trigonum pericardiacum)، وهو غير مغطى بأي عضو، وعنده يتلاصق القلب

مباشرة بواسطة التأمور مع عظم القص وغضاريف الأضلاع (4، 5، 6) من الجهة اليسرى؛ وتعتبر هذه المنطقة أسهل الأماكن للوصول إلى القلب عند إجراء الجراحات القلبية.

أما من الخلف فيجاور القلب كلاً من المريء والرغامي والأورطي الصدري والفقرات الصدرية (6، 7، 8)، والعصب الحجابي الأيمن والأوعية الحجابية العلوية اليمنى.

أما من الجانبين، فيلتصق القلب بقوة مع الجنبة (الغشاء البللوري)، حيث إن الرئتين تغطيان القلب تماماً من جانبيه، وهما أكثر أعضاء الصدر تماساً والتصاقاً بالقلب. وتتألف الرئة اليسرى من فصين فقط لتفسح مكاناً للقلب.

أما من الأسفل، فيلتصق الوجه السفلي للقلب بقوة مع مركز الحجاب الحاجز الوتري.

(الشكل 5) : مقطع طولي للقلب يبين موقعه بالنسبة للأعضاء المجاورة

يُقسم جوف القلب إلى نصفين رئيسيين: نصف أيمن (الجانب الأيمن من القلب) ونصف أيسر (الجانب الأيسر من القلب)، ويتألف كل نصف من حجرتين:

أذين وبطين؛ أي أن جوف القلب يتألف من أربع حجيرات ـ أذينين وبطينين هي:

1 ـ الأذين الأيمن (Right atrium).

2 ـ الأذين الأيسر (Left atrium).

3 ـ البطين الأيمن (Right ventricle).

4 ـ البطين الأيسر (Left ventricle).

(الشكل 6) : مقطع طولي للقلب يبين أجواف القلب

يفصل بين الأذين الأيمن والأذين الأيسر حاجزاً يدعى: الحاجز بين الأذينين (Interatrial septum). ويفصل بين البطين الأيمن والبطين الأيسر حاجزاً يدعى: الحاجز بين البطينين (Interventricular septum).

يشكل الأذين الأيمن مع البطين الأيمن ما يدعى: القلب الأيمن وهو الجانب الأيمن من القلب (النصف الوريدي للقلب)، الذي يمر عبره الدم الوريدي الواصل من الدوران الجهازي بواسطة الوريدين الأجوفين العلوي والسفلي، ومن الجيب التاجي. يصب هذا الدم في الأذين الأيمن ثم ينتقل إلى البطين الأيمن عبر الفتحة الأذينية ـ البطينية اليمنى، حيث يتوضع الصمام الأذيني ـ البطيني الأيمن (الصمام ثلاثي الشُرَف)، الذي يسمح للدم بالعبور باتجاه واحد فقط، أي من الأذين الأيمن إلى البطين الأيمن؛ وبعد ذلك يعبر الدم البطين الأيمن إلى الجذع الرئوي عبر فتحة

الجذع الرئوي، حيث يوجد الصمام الرئوي، الذي يسمح بعبور الدم من البطين الأيمن باتجاه الجذع الرئوي فقط.

يشكل الأذين الأيسر مع البطين الأيسر ما يدعى: القلب الأيسر وهو الجانب الأيسر من القلب (النصف الشرياني للقلب)، والذي يمر عبره الدم الشرياني الواصل إلى الأذين الأيسر قادماً من الدورة الدموية الرئوية عبر الأوردة الرئوية الأربعة؛ ثم يمر الدم إلى البطين الأيسر عبر الفتحة الأذينية ـ البطينية اليسرى، حيث يتوضع الصمام الأذيني ـ البطيني الأيسر (الصمام التاجي)، والذي يسمح بمرور الدم فقط من الأذين الأيسر باتجاه البطين الأيسر؛ وبعد ذلك يعبر الدم من البطين الأيسر إلى الدوران الجهازي عبر فتحة الأورطي حيث يتوضع الصمام الأورطي الذي يسمح بمرور الدم من البطين الأيسر باتجاه الأورطة فقط.

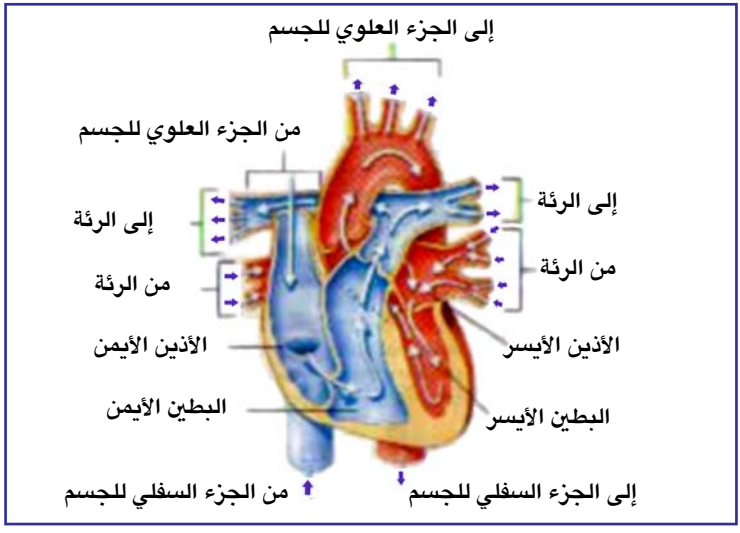

(الشكل 7) : يبين الرسم التخطيطي أجواف القلب واتجاه جريان الدم فيها

القلب الأيمن:

الأذين الأيمن (Right atrium):

يشكل الأذين الأيمن الجزء الأمامي العلوي الأيمن للقلب، وهو مكعب الشكل،

له ستة جدران رقيقة جداً لا يتجاوز سمكها 2 ملي متر. وهو أكبر حجماً من الأذين الأيسر، حيث تبلغ سعته حوالي 60 ملي. ويتلقى الأذين الأيمن الدم الوريدي من كافة أنحاء الجسم بواسطة عدة أوردة هي: الوريد الأجوف العلوي (Superior vena cava) الذي ينقل الدم الوريدي من النصف العلوي للجسم؛ الوريد الأجوف السفلي (Inferior vena cava) الذي ينقل الدم الوريدي من النصف السفلي للجسم؛ الجيب التاجي (Coronary sinus) الذي يجمع معظم الدم الوريدي من جدار القلب.

البطين الأيمن (Right ventricle):

يشكل البطين الأيمن القسم الأمامي للقلب، له شكل هرمي، ويستلقي على المركز الوتري للحجاب الحاجز. يأخذ جوفه بالمقطع العرضي شكلاً هلالياً، وتبلغ سماكة جداره 5-8 ملي متر، وهو أرق من جدار البطين الأيسر بنسبة $1/3$.

يبلغ حجم جوف البطين الأيمن حوالي 85 ملي، وهو نفس حجم جوف البطين الأيسر؛ كما يبلغ قطره الداخلي حوالي 3.5 سم.

الفتحة (الفوهة) الأذينية ـ البطينية اليمنى (Rt. atrioventricular orifice)، والصمام ثلاثي الشُرَف (Tricuspid valve):

الفتحة الأذينية ـ البطينية اليمنى عبارة عن فتحة بيضوية كبيرة تصل بين الأذين الأيمن والبطين الأيمن، ويبلغ قطرها حوالي 4 سم، وهي أكبر من الفتحة الأذينية ـ البطينية اليسرى. تتوضع عند قاعدة البطين، ويتوضع ضمنها الصمام ثلاثي الشُرَف الذي يتألف من ثلاث شُرَف (Valvulae): أمامية، خلفية، ووسطى (حاجزية).

ترتبط قاعدة هذه الوريقات بقوة مع الحلقة الليفية المحيطة بالفتحة الأذينية ـ البطينية؛ أما نهاياتها الحرة فتتلاقى مع بعضها مُشكّلة غشاءً حلقياً قوياً يغلق الفتحة الأذينية ـ البطينية، وهي تكون مثنية ومتجهة نحو جوف البطين، حيث تكون متصلة ومشدودة إلى الحبال الوترية، التي هي عبارة عن حبال ليفية قوية ومرنة

تربط الوريقات الصمامية بقوة إلى العضلات الحليمية المسؤولة عن فتح وإغلاق هذه الوريقات.

الصمام الرئوي «الصمام الهلالي الأيمن» (Pulmonary valve):

يقع في النهاية العلوية للمخروط الشرياني، ويتشكل من فوهة دائرية يبلغ محيطها حوالي 65 ملي متر وقطرها حوالي 25 ملي متر، وتتوضع فيها ثلاث شُرف صمامية هلالية الشكل أمامية، يمنى ويسرى. تلتصق هذه الشُرَف بحرفها المحدب مع جدران الجذع الرئوي وتشكل معها ثلاثة جيوب، تمتلئ بالدم الراجع من الجذع الرئوي أثناء الانبساط فتؤدي إلى إغلاق الصمام ومنع ارتجاع الدم إلى البطين الأيمن خلال فترة الانبساط.

القلب الأيسر:

الأذين الأيسر (Left atrium):

يشغل الأذين الأيسر القسم الخلفي للقلب مشكلاً الجزء الأكبر من قاعدته، له شكل مكعب غير منتظم؛ وهو مثل الأذين الأيمن له ستة جدران، ويختلف عنه بأن جدرانه أثخن حيث يبلغ سمكها حوالي 3 ملي متر، وحجمه أصغر قليلاً من حجم الأذين الأيمن. يتلقى الأذين الأيسر الدم المشبع بالأكسجين القادم من الرئتين بواسطة الأوردة الرئوية الأربعة (وريدين من كل رئة)، وهي تصب أعلى الجدار الخلفي للأذين؛ وتتميز هذه الأوردة بأنها غير مزودة بأي نوع من أنواع الصمامات.

البطين الأيسر (Left ventricle):

يشغل البطين الأيسر القسم الأيسر الخلفي للقلب. شكله مخروطي، وقمته تشكل قمة القلب، وتتجه نحو الأمام والأيسر. أما قاعدته فتتجه نحو الأعلى باتجاه الأذين الأيسر، وتتوضع فيها الفتحة الأذينية ـ البطينية اليسرى والصمام التاجي والأورطي.

يأخذ جوف البطين الأيسر بالمقطع العرضي شكلاً دائرياً أو بيضوياً، وتبلغ سماكة جداره حوالي 8-15 ملي متر، وهو أثخن من جدار البطين الأيمن بثلاث مرات. يبلغ حجم جوف البطين الأيسر حوالي 85 ملي، وهو مساوي لحجم جوف البطين الأيمن. أما قطره الداخلي حوالي 4.5 سم.

الفتحة الأذينية ـ البطينية اليسرى (Rt. atrioventricular orifice)، والصمام التاجي (Mitral valve):

الفتحة الأذينية ـ البطينية اليسرى عبارة عن فتحة بيضوية تصل بين الأذين الأيسر والبطين الأيسر، وهي أصغر من الفتحة الأذينية ـ البطينية اليمنى، ويبلغ قطرها حوالي 3 سم تقريباً. ويتوضع ضمنها الصمام التاجي، الذي تبلغ مساحته حوالي 6-8 سم^2؛ ويدعى أيضاً الصمام ثنائي الشُرَف، لأنه يتألف فقط من شُرفتين مثلثتي الشكل غير متساويتين، بحيث تكون الشُرفة الأمامية (اليمنى) أكبر من الخلفية (اليسرى)؛ وهما أكبر وأثخن وأقوى من شُرفات الصمام ثلاثي الشُرف.

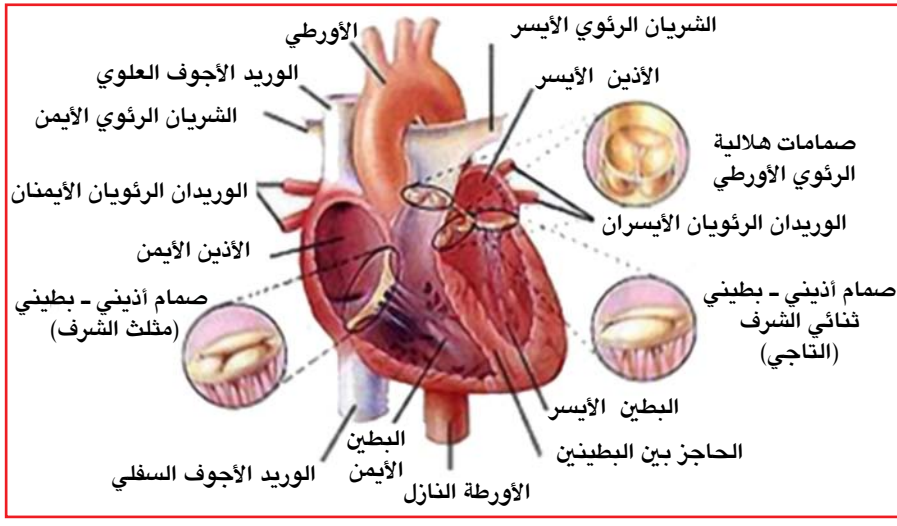

(الشكل 8) : رسم تخطيطي يبين أشكال وتوضع الصمامات القلبية

الصمام الأورطي «الصمام الأورطي ـ الهلالي الأيسر» (Aortic valve):

يتشكل من فوهة دائرية يبلغ محيطها حوالي 65 ملي متر وقطرها حوالي 25 ملي متر، تتوضع فيها ثلاث شُرف هلالية الشكل: أمامية، خلفية يمنى، وخلفية يسرى. إن بنية وتكوين وطريقة عمل الصمام الأورطي مشابهة تماماً للصمام الرئوي، إلا أن شُرفه أكبر وأسمك وأقوى من شُرف الصمام الرئوي. تبلغ مساحته 3-4 سم^2 تقريباً.

الحاجز بين الأذينين (Interatrial septum):

هو حاجز عضلي رقيق يتكون من ألياف عضلية، ويغطى من الجانبين بالشغاف (Endocardium) وهو الغشاء المبطن للقلب. وهو يفصل بين الأذينين ويشكل جدارهما الإنسي (Medial).

يلاحظ على وجهه الأيمن وجود الحفرة البيضاوية (Fossa ovalis)؛ وهي بقايا الثقب البيضاوي القلبي (Foramen ovale)، الذي يصل بين الأذينين خلال الحياة الجنينية، وقد لاينغلق بشكل كامل عند حوالي ثلث المواليد، مشكلاً الفتحة بين الأذينين.

الحاجز بين البطينين (Interventricular septum):

هو جدار عضلي يحد بين البطينين ويشكل جدارهما الإنسي. ويتألف من جزأين: جزء عضلي سميك مثل جدران البطين الأيسر، يؤلف معظم الحاجز البطيني، ويمتد من ذروة القلب حتى ما قبل قاعدته، ويتكون من الألياف العضلية لكلا البطينين. جزء غشائي يشكل القسم العلوي للحاجز البطيني (قاعدته)، يتألف من طبقتين من شغاف البطينين تتوضع بينهما طبقة ليفية. هذا الجزء الغشائي مهم إكلينيكياً، حيث إنه المكان الأكثر شيوعاً لحدوث الفتحات القلبية الخلقية، فهو أحياناً قد لا يتطور بشكل صحيح وكامل مما يسبب حدوث الفتحة بين البطينين.

بنية وتكوين جدار القلب:

يتألف جدار القلب من ثلاث طبقات: داخلية تدعى الشغاف، ووسطى تدعى

الطبقة العضلية، وخارجية تدعى التأمور.

الشغاف (Endocardium): هو غشاء رقيق وأملس يبطن كامل السطح الداخلي للعضلة القلبية والعضلات الحليمة والصمامات التي يشكل وريقاتها بتضاعفه وتثنيه.وإن وظائفه الرئيسية هي: ستر العضلة القلبية من الداخل، وعزلها عن الدم المار عبر جوف القلب لحمايتها من أي تأثير ميكانيكي أو كيماوي أو جرثومي قد يسببه هذا الدم، وتكوين الصمامات من تثني وتضاعف الشغاف.

الطبقة العضلية (Myocardium): أثخن طبقات جدار القلب وأهمها من الناحية الوظيفية، تتألف من نوع خاص من العضلات المخططة التي تتقلص لاإرادياً بانتظام. تبلغ سماكة هذه الطبقة في جدار الأذينين حوالي 2-3 ملي متر، وفي جدار البطين الأيمن حوالي 5-8 ملي متر، وفي جدار البطين الأيسر حوالي 8-15 ملي متر.

الطبقة العضلية الأذينية منفصلة تماماً عن الطبقة العضلية البطينية، وهذا يؤدي إلى التقلص المستقل للأذينين والبطينين؛ وهذا يعني أن تقلص وانقباض الأذينين يحدث باستقلال تام عن تقلص وانقباض البطينين، حيث يحدث التقلص والانقباض الأذيني أولاً ثم يليه التقلص والانقباض البطيني. وبذلك يمكن القول بأن للقلب جهازين عضليين منفصلين تشريحياً ووظيفياً، ويُحملان على هيكل ليفي قوي.

التأمور (Pericardium): عبارة عن كيس ليفي ـ مصلي مغلق تماماً يحيط بالقلب وبجذور الأوعية الدموية الكبيرة، وظيفته حماية القلب، وتثبيته، وتسهيل حركته. وهو يتألف من طبقتين: داخلية (مصلية) ذات وريقتين يتشكل بينهما جوف التأمور، الذي يحتوي على سائل لزج يسهل الحركة الإنزلاقية لوريقتي التأمور المصلي، وبذلك يسهل حركة القلب عند انقباضه وانبساطه.

وطبقة خارجية (ليفية) مهمتها تثبيت التأمور ومعه القلب بشكل متوازن، حيث تلتصق بقوة مع المركز الوتري للحجاب الحاجز، وعظم القص، لتثبيت القلب والأوعية الكبيرة بقوة ضمن جوف القفص الصدري.

تروية القلب ـ تشريح الدوران التاجي:

إن تروية العضلة القلبية مسألة مهمة جداً لما لها من أهمية إكلينيكية كبيرة، وذلك لأن نسبة كبيرة من أمراض العضلة القلبية تنجم عن اضطراب ترويتها، ونسبة لابأس بها من هذه الأمراض تنتهي بالعجز أو الوفاة.

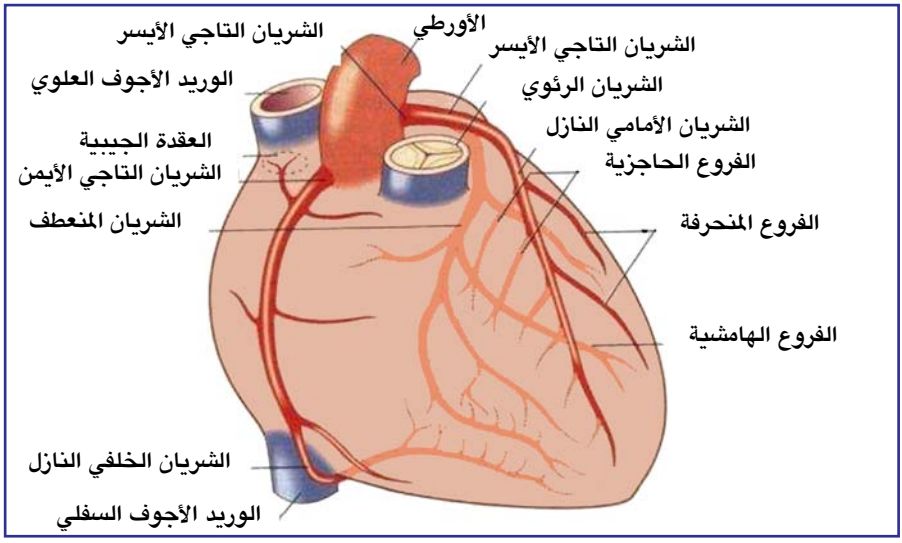

(الشكل 9) : يبين الرسم التوضيحي منشأ وتفرع الشرايين التاجية

الشرايين التاجية (Coronary arteries):

يتم إمداد العضلة القلبية بالدم بواسطة عدد من الأوعية الدموية تسمى الشرايين التاجية، وهي تشكل شبكة وعائية معقدة تسمى الجملة الوعائية التاجية أو الدوران التاجي. وتقسم الجملة الوعائية التاجية إلى شريانين رئيسيين هما:

1 ـ الشريان التاجي الأيسر (Left coronary artery; LCA).

2 ـ الشريان التاجي الأيمن (Right coronary artery; RCA).

ينشأ هذان الشريانان من بصلة الأورطي (Aortic bulb) وهي عبارة عن توسع في بداية الشريان الأورطي، وتتألف من ثلاثة جيوب أورطية (تاجية) تدعى ـ

جيوب فالسالفا؛ فينشأ الشريان التاجي الأيمن من الجيب التاجي الأمامي (الأيمن)، وينشأ الشريان التاجي الأيسر من الجيب التاجي الخلفي (الأيسر). هذا، ويلاحظ بأن منشأي هذين الشريانين غير متناظرين، فيقع منشأ الشريان التاجي الأيسر أعلى وأيسر منشأ الشريان التاجي الأيمن. وهذا مهم من الناحية العملية؛ لأنه عند إجراء القثطرة لتصوير الشرايين التاجية لايمكن إظهار الشريانين التاجيين معاً في وضعية تصوير واحدة، لعدم تناظر منشأيهما ولتوضع القلب بشكل مائل في القفص الصدري. لذلك لابد من إجراء التصوير بوضعيات مختلفة.

أ ـ الشريان التاجي الأيسر (LCA):

يختلف طول الجذع الرئيسي للشريان التاجي الأيسر كثيراً من شخص لآخر، فهو يتراوح من 0-10 ملي متر؛ لكن في الغالب يكون طوله في المتوسط 5-6 ملي متر، ونادراً ما يتجاوز 10 ملي متر. أما قطره فيبلغ حوالي 3-5 ملي متر.

قبل أن يتفرع الجذع الرئيسي إلى فرعيه الرئيسيين، يتفرع منه 1-3 أفرع صغيرة جداً تذهب لتغذية جدران الأورطي الصاعد والجذع الرئوي؛ وأحياناً قد ينشأ منه قبل التفرع فرعان صغيران هما: شريان العقدة الجيبية، وشريان كوجل.

يتفرع الشريان التاجي الأيسر إلى فرعين رئيسيين هما: الشريان الأمامي النازل الأيسر، والشريان التاجي المنعكس. وفي حوالي (35٪ من الحالات) قد يتفرع إلى ثلاثة فروع، ويدعى الفرع الثالث الشريان المتوسط.

1 ـ الشريان الأمامي النازل الأيسر (Left ant. descending a.; LAD):

هو شريان رئيسي مهم جداً، يمثل الفرع الأكبر للشريان الإكليلي الأيسر. وهو في الحقيقة ليس فرعاً بقدر ماهو امتداد للجذع الإكليلي الأيسر. وله عدة فروع:

وبهذه الفروع يقوم الشريان الأمامي النازل الأيسر بتروية أجزاء القلب التالية: جزء من جدار البطين الأيمن الأمامي (الشريان المخروطي الأيسر وفروع

البطين الأيمن)؛ الجدار الأمامي الجانبي للبطين الأيسر وقمة القلب (الفروع القطرية)؛ الثلثين العلويين للحاجز البطيني (الفروع الحاجزية)؛ العضلات الحليمية الأمامية والخلفية (جزئياً) للبطين الأيسر، والأمامية للبطين الأيمن (الفروع الحاجزية)؛ الغصن الأيمن والحزمة الأمامية اليسرى والحزمة الخلفية اليسرى (جزئياً) للغصن الأيسر لحزمة هيس (الفروع الحاجزية).

عند انسداد الشريان الأمامي النازل تحدث التبدلات التخطيطية في الاتجاهات الصدرية V3، V4، V5 على تخطيط القلب الكهربائي. ولإظهار هذا الشريان وفروعه عند القثطرة التاجية تستعمل ثلاث وضعيات أساسية للتصوير، هي: أمامية مائلة يسرى (LAO)، وأمامية مائلة يسرى ـ قحفية (LAO-C)، وأمامية مائلة يمنى (RAO).

2 ـ الشريان المنعطف الأيسر (Left circumflex a.; LC)

ينشأ بزاوية قائمة من نقطة اتصال الشريان التاجي الأيسر الرئيسي مع الشريان الأمامي النازل، وله عدة فروع:

وبهذه الفروع يقوم الشريان المنعطف بتروية أجزاء القلب التالية: جزء كبير من الأذين الأيسر والحاجز الأذيني (الشريان المنعطف للأذين الأيسر)؛ الجدار الجانبي للبطين الأيسر (الفروع الهامشية)؛ العقدة الجيبية في 45٪ من الحالات، العقدة الأذينية ـ البطينية وحزمة هيس في 10٪ من الحالات فقط.

عند حوالي (10-23٪)، في المتوسط (15٪) من البشر يصل الشريان المنعطف إلى الخلف على الوجه الحجابي للقلب، وينتهي بإعطاء الشريان الخلفي النازل الذي يروي الوجه الحجابي للقلب والثلث السفلي للحاجز البطيني. وهنا نقول إنه يوجد سيطرة يسرى، أي أن الشريان التاجي الأيسر مسيطر لأنه يروي الوجه الحجابي للقلب والثلث السفلي للحاجز البطيني بواسطة الشريان الخلفي النازل فرع المنعطف. وفي هذه الحالة نجد أن الشريان التاجي الأيسر يروي كل البطين الأيسر وكل الحاجز البطيني بواسطة فرعيه الرئيسيين الأمامي النازل والمنعكس.

عند تضيق أو انسداد الشريان المنعطف تحدث التبدلات التخطيطية في الاتجاهات الصدرية على تخطيط القلب الكهربائي.

3 ـ الجذع المتوسط (Median artery):

عند حوالي 37٪ من الناس يتفرع الجذع التاجي الأيسر إلى ثلاثة أفرع بدلاً من فرعين، والفرع الثالث هو الجذع المتوسط، وهو مماثل للشرايين القطرية المتفرعة من الأمامي النازل، ويروي الوجه الجانبي للبطين الأيسر.

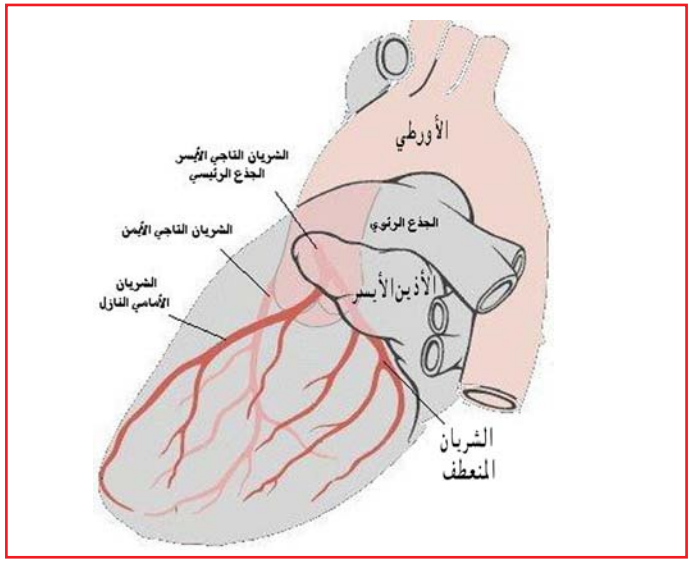

(الشكل 10) : يبين الرسم التوضيحي للقلب بالوضعية الجانبية اليسرى الشريان التاجي الأيسر وفرعيه الرئيسيين

ب ـ الشريان التاجي الأيمن (LCA):

يبلغ قطر الشريان التاجي الأيمن حوالي 3-4 ملي متر، وهو عادة أصغر من قطر الشريان التاجي الأيسر، ونادراً ما يتساويان. يعطي الشريان الإكليلي الأيمن خلال سيره عدة فروع:

وبواسطة هذه الفروع يقوم الشريان التاجي الأيمن بتروية كامل البطين الأيمن تقريباً (جداره الأمامي والخلفي)؛ والأذين الأيمن؛ والجدار الأمامي للأذين الأيسر والحاجز الأذيني؛ ونصف الوجه الحجابي للقلب بما فيه جزء من الجدار الخلفي للبطين الأيسر؛ والعقدة الجيبية في 68٪ من الحالات، ويشارك بترويتها في 7٪ من الحالات؛ العقدة الأذينية ـ البطينية والجزء القريب لحزمة هيس؛ الفرع الخلفي للغصن الأيسر لحزمة هيس؛ جزء من العضلة الحليمية الخلفية للبطين الأيسر؛ الثلث السفلي للحاجز بين البطينين. ويسبب انسداده تبدلات تخطيطية في الاتجاهات السفلية والخلفية، مع شذوذ في النقل الأذيني ـ البطيني.

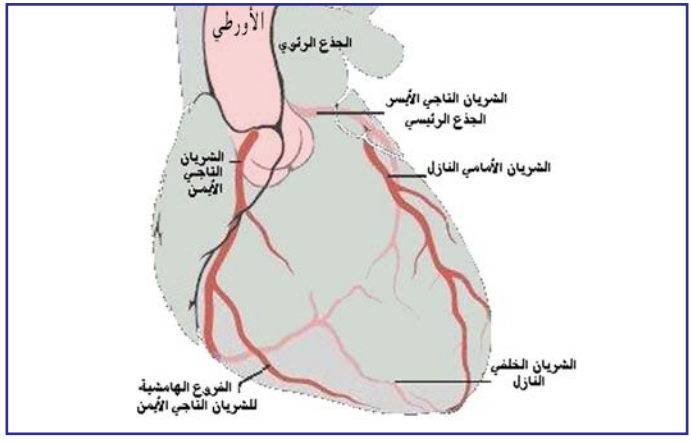

(الشكل 11) : يبين الرسم التوضيحي للقلب بالوضعية الأمامية الشريان التاجي الأيمن وفروعه

الشريان الأذيني التفاغري:

هو فرع صغير، لكنه مهم جداً؛ ينشأ من القسم القريب للشريان التاجي الأيمن أو الأيسر، يتفاغر مع فروع من شريان العقدة الجيبية، ومع شريان العقدة الأذينية ـ البطينية. يساهم بتروية كلا العقدتين، وحزمة هيس من الأمام، ويؤمن لهم دوران جانبي إضافي مهم.

اختلاف الشرايين التاجية:

إن الشرايين التاجية ليست متشابهة تماماً عند كل البشر، فهي قد تختلف من شخص لآخر من حيث منشأها وسيرها وتفرعها. وهذه الاختلافات لا تؤثر في أداء ووظيفة الأوعية التاجية في تأمين تروية كافية للقلب؛ لذلك فهي تعتبر حالة طبيعية كأي اختلاف في مواصفات الجسم الأخرى من شخص لآخر. لكن من المهم معرفة هذه الاختلافات وأنواعها ونسبتها لعدم الخلط بينها وبين الوضع المرضي للأوعية التاجية.

إذن الاختلاف التشريحي في الأوعية الإكليلية هو حالة طبيعية تحدث مثل أي اختلاف في مواصفات الجسم، وقد سجلت اختلافات تشريحية عديده في الدوران التاجي، خاصة بعد تطور القثطرة وإجراء التصوير الظليل للأوعية التاجية لعدد هائل من البشر، مما سهل اكتشاف اختلافات وأنماط متعددة للتروية التاجية لم تكن معروفة. ومن أهم هذه الاختلافات هي:

1 ـ قد يغيب جذع الشريان التاجي الأيسر الرئيسي تماماً، وعندها ينشأ فرعيه من الجيب التاجي الخلفي الأيسر مباشرة؛ وهكذا سيكون لهذا الجيب فوهتين بدلاً من واحدة، الأولى لمخرج الشريان الأمامي النازل والثانية لمخرج المنعطف.

2 ـ عند 37٪ من الناس يكون للشريان التاجي الأيسر ثلاثة فروع بدل اثنين، والفرع الثالث يتفرع بين الشريان الأمامي النازل والمنعطف ويدعى (الجذع المتوسط).

3 ـ عند 20-25٪ من الناس يكون الشريان الأمامي النازل قصيراً ورفيعاً ولا يصل إلى قمة القلب، وهنا يكون عندهم الشريان التاجي الأيمن لديهم كبيراً ويغذي قمة القلب كلها. وأحياناً قد ينشأ الأمامي النازل من الشريان التاجي الأيمن.

4 ـ عند 10-22٪ من الناس يكون الشريان الخلفي النازل فرعاً للشريان المنعطف وليس فرعاً للشريان التاجي الأيمن؛ وفي هذه الحالة يروي الشريان التاجي الأيسر كامل البطين الأيسر والوجه الحجابي للقلب وكل الحاجز البطيني.

5 ـ شريان العقدة الجيبية عند 68٪ من الناس ينشأ من الشريان التاجي الأيمن،

وعند 25٪ ينشأ من الشريان المنعطف؛ و7٪ من الناس لديهم شريانين للعقدة الجيبية، الأول ينشأ من الشريان المنعطف والثاني من الشريان التاجي الأيمن. وعند 10٪ من الناس ينشأ شريان العقدة الأذينية ـ البطينية من المنعطف وليس من التاجي الأيمن.

الفصل الثالث

تصنيف القثطرة القلبية وأنواعها

يتم تصنيف القثطرة القلبية وتقسيمها إلى عدة أنواع، وذلك بحسب الهدف من إجراء القثطرة، وبحسب أجزاء القلب التي يتم قثطرتها.

هذا، وبحسب الهدف من إجراء القثطرة القلبية، فإنها تُقسم إلى قسمين رئيسيين: قثطرة قلبية تشخيصية، وقثطرة قلبية علاجية.

أما حسب أجزاء القلب التي يتم قثطرتها، فتُقسم القثطرة القلبية إلى نوعين أيضاً:

1 ـ قثطرة أجواف القلب: وتُقسم بدورها إلى: قثطرة قلبية يمنى، وقثطرة قلبية يسرى.

2 ـ قثطرة وتصوير الشرايين التاجية.

* القثطرة القلبية التشخيصية:

عندما تجرى القثطرة القلبية لأجل الفحص والتقييم فقط، تدعى قثطرة تشخيصية، ويكون الهدف منها تشخيصي فقط؛ أي اكتشاف أمراض القلب المشكوك بها إكلينيكياً، وتأكيد تشخيصها عن طريق الرؤية المباشرة للتغيرات التي تسببها في أجزاء القلب. هذا، ويتم من خلال القثطرة القلبية التشخيصية قياس الضغط داخل أجواف القلب، وأخذ عينات من الدم الموجود في مختلف المستويات لقياس إشباع الأكسجين فيها. ويمكن أيضاً من خلال القثطرة القلبية التشخيصية حقن المواد الظليلة وتصوير أجواف القلب والأوعية الدموية الكبيرة، وبذلك يمكن تقدير وظيفة العضلة القلبية وحساب نتاج القلب بدقة شديدة، وتشخيص الأمراض القلبية الخلقية، وأمراض صمامات القلب. كذلك يمكن بواسطة القثطرة القلبية التشخيصية أخذ عينات نسيجية من العضلة القلبية لتشخيص أورام القلب

والأمراض الارتشاحية التي تصيب العضلة القلبية. كما يتم تصوير الشرايين التاجية وتشخيص أمراضها بدقة شديدة.

* قثطرة أجواف القلب:

ـ القثطرة القلبية اليمنى:

هي إجراء القثطرة لأجواف القلب اليمنى، حيث يتم إدخال القثطار في أحد الأوردة المحيطية (في الفخذ أو في الذراع)، ويتم دفعه وصولاً إلى أحد الأوردة المركزية (الوريد الأجوف السفلي إذا أُجريت القثطرة عن طريق الوريد الفخذي، أو الوريد الأجوف العلوي إذا أُجريت القثطرة عن طريق الوريد العضدي)، ومنه إلى الأذين الأيمن، فالبطين الأيمن والشريان الرئوي. وفي حال وجود عيب (فتحة) في الحاجز الأذيني يمكن الدخول منه إلى الأذين الأيسر والبطين الأيسر والأورطة. كما يمكن أيضاً الدخول إلى البطين الأيسر مباشرة من البطين الأيمن عند وجود عيب (فتحة) في الحاجز بين البطينين.

عند إجراء القثطرة القلبية اليمنى يتم الدخول عادة من الوريد الفخذي (أعلى الفخذ) أو من الوريد العضدي (في الذراع) تحت المراقبة الشعاعية. ويمكن الدخول أيضاً عن طريق الوريد الوداجي الباطن في الرقبة.

(الشكل 12): إحدى طرق دخول القثطرة القلبية اليمنى عن طريق أوردة الرقبة

تفيد القثطرة القلبية اليمنى في تشخيص العديد من أمراض القلب الخلقية وأمراض القلب المكتسبة مثل الفتحة بين الأذينين، الفتحة بين البطينين، القناة الشريانية السالكة، أمراض الصمام ثلاثي الشُرَف، تضيق مخرج البطين الأيمن وتضيق الشريان الرئوي. كما تفيد في قياس الضغط الإسفيني الرئوي (ضغط الشعيرات الرئوية)، وكشف الورم المخاطي والخثرات في الأذين الأيمن.

ـ القثطرة القلبية اليمنى العمياء:

تجرى بإدخال قثطار خاص مرن يوجد في رأسه بالون يُنفخ من الخارج يدعى قثطار سوان ـ غانز، في الرقبة عبر الجلد، إلى الوريد الوداجي الباطن فالوريد الأجوف العلوي فالأذين الأيمن. بعد ذلك يُنفخ البالون بغاز ثاني أكسيد الكربون (CO_2) فيسير مع الدم ساحباً معه القثطار إلى البطين الأيمن فالشريان الرئوي، حيث يسحب منه ثاني أكسيد الكربون، ويبقى رأس القثطار في الشريان الرئوي. يوصل القثطار من الخارج إلى مقياس للضغط، ويتم قياس الضغط داخل الشريان الرئوي. وعند نفخ البالون مجدداً يمكن حساب الضغط الإسفيني الرئوي (الضغط داخل الشعيرات الرئوية)، وهو مساوي لضغط الأذين الأيسر، مما يعطي فكرة عما يحدث هناك وفي البطين الأيسر. يسمى هذا النوع من القثطرة القلبية اليمنى بالقثطرة العمياء لأنه يتم إجراؤه دون الحاجة إلى المراقبة الشعاعية. ويمكن إجراؤه على سرير المريض في وحدة العناية المركزة وغرف العمليات. ويفيد في قياس الضغوط ضمن الأذين الأيمن والبطين الأيمن والأذين الأيسر، وفي حساب نسبة أكسجة الدم في كل جوف، وحساب النتاج القلبي بطريقة غير مباشرة.

تفيد القثطرة القلبية اليمنى العمياء بشكل خاص مرضى الصدمة بكل أنواعها، وبخاصة الصدمة القلبية والإنتانية، وعند فشل الأعضاء المتعدد، وذلك لتقدير إعطاء السوائل الوريدية للمريض حينما يكون ذلك دقيقاً وحرجاً. كما تفيد للتمييز بين الصدمة القلبية وغيرها من الصدمات ـ (يرتفع الضغط الوريدي المركزي في الصدمة القلبية).

ـ القثطرة القلبية اليسرى:

هي إجراء القثطرة لأجواف القلب اليسرى بواسطة إدخال القثطار عبر أحد الشرايين المحيطية الكبيرة (الشريان الفخذي أو العضدي) ودفعه إلى الأورطة ومنه إلى البطين الأيسر، حيث يمكن قياس الضغط داخله، وأخذ عينات دموية، وتحقن المواد الظليلة داخله وداخل الأورطة والشرايين التاجية لتصويرها.

تفيد القثطرة القلبية اليسرى وتصوير البطين الأيسر في تقدير وظيفة البطين الأيسر، واكتشاف التغييرات الحركية في جداره، واكتشاف وجود الأنورزم البطيني (توسع موضعي في جدار البطين) وتقدير حجمها وإمكانية احتوائها على خثرات. كما تفيد في اكتشاف وتشخيص أمراض الصمام التاجي والأورطي، وتضيق مخرج البطين الأيسر، وتفيد في اكتشاف الأنورزم الأورطي وتسلخ الأورطة، وفي تشخيص بعض أمراض القلب الخلقية مثل التضيق فوق الأورطي وتضيق برزخ الأورطة وغيرها. كما أنها تفيد بشكل خاص في الوصول إلى الشرايين التاجية وتصويرها وتشخيص أمراضها.

توجد عدة طرق إضافية لقثطرة البطين الأيسر:

1 ـ عبر الحاجز البطيني عند إجراء القثطرة القلبية اليمنى عند وجود فتحة في الحاجز البطيني، أو بإجراء اختراق تحت السيطرة للحاجز البطيني بواسطة إبرة فولاذية. هذه الطريقة غير شائعة الاستخدام حالياً، إلا في بعض المشكلات التشخيصية الخاصة، أو لإجراء رأب الصمام التاجي.

2 ـ يمكن أيضاً إجراء قثطرة مباشرة للقلب الأيسر عبر جدار الصدر بواسطة اختراق البطين الأيسر باستخدام إبرة طويلة. لايُطبق هذا الإجراء إلا في حالات نادرة جداً عند الضرورة الإسعافية القصوى.

ـ قثطرة الشرايين التاجية (القثطرة التاجية ـ القثطرة الإكليلية):

هي عبارة عن عملية الدخول بالقثطار عبر أحد الشرايين المحيطية الكبيرة (الشريان الفخذي أو العضدي) تحت المراقبة الشعاعية والوصول به إلى بصلة الأورطة حيث توجد فوهتي الشريانين التاجيين الرئيسيين (الأيسر والأيمن)، ومن

ثَمَّ الدخول برأس القثطار في فوهة كل شريان على حده وحقن المادة الظليلة داخله وتصويره سينمائياً بوضعيات مختلفة.

تعتبر قثطرة وتصوير الشرايين التاجية الطريقة التشخيصية الوحيدة التي تكتشف وتؤكد مرض الشرايين التاجية بشكل مطلق وبنسبة 100٪؛ كما أنها الطريقة الوحيدة التي تُظهِر تشريح الشرايين التاجية عند الإنسان الحي.

ومن جهة أخرى فإن تصوير الشرايين التاجية ليس خريطة تشريحية فقط، بل إنه يزودنا أيضاً بميزات الشرايين التاجية القاصية (البعيدة) بالنسبة لحجمها ووجود مرض تصلبي عصيدي فيها، وكتلة العضلة القلبية التي ترويها، وكذلك اكتشاف الأوعية الرادفة وتقدير أهميتها الوظيفية.

وتفيد القثطرة التاجية أيضاً في تقييم حالة الطعوم الشريانية التاجية بعد الجراحة عند المرضى الذين أُجريت لهم مجازات تاجية. كما تفيد في تقدير موضع الشرايين التاجية عند الأطفال المصابين بأمراض القلب الخلقية، الأمر الذي يساعد في وضع خطة الإصلاح الجراحي للأمراض الخلقية.

* القثطرة القلبية العلاجية:

حدث في نهاية القرن الماضي تطوراً هائلاً في تقنيات القثطرة القلبية العلاجية، ومنذ عام 1980م بدأت القثطرة القلبية تلعب دوراً علاجياً مهماً، بالإضافة لدورها التشخيصي الفعال. وإن أكثر ماتطور من هذه التقنيات العلاجية كان التوسيع الوعائي بواسطة البالون عن طريق القثطرة، فهو يزودنا ببديل فعال ومأمون للجراحة وزرع المجازات (Bypass) عند حوالي نصف المرضى المحتاجين لإعادة التروية الشريانية التاجية أو الكلوية أو المحيطية.

تقدم هذه التقنيات العلاجية الحديثة الفرصة لتحسن الأعراض المرضية، وسرعة الشفاء، وتجنيب المرضى التعرُّض للمداخلات الجراحية الكبيرة ومضاعفاتها؛ وذلك بأقل التكاليف الممكنة، في الوقت الذي تزداد فيه تكاليف العناية الصحية.

من أهم التطبيقات الحديثة للقثطرة العلاجية إجراء رأب الشرايين التاجية والمحيطية عبر التجويف بطريق الجلد، ومعالجة ضيق الصمامات.

ومن التطبيقات الباكرة للقثطرة القلبية العلاجية كانت في علاج بعض أمراض القلب الخلقية؛ ومنها مثلاً عيب (ثقب) في الحاجز الأذيني أو توسيع فتحة موجودة أساساً (الفتحة البيضوية) عند المرضى المصابين بتبادل الأوعية الكبيرة، وذلك بواسطة البالون أو بقثطار ذي نصل جراحي لخزع الحاجز الأذيني.

كما طور أطباء القلب عند الأطفال أجهزة خاصة لإغلاق الفتحة بين الأذينين والقناة الشريانية السالكة؛ فقد طور الطبيب راشكند (Rashkend) القرص المضاعف الذي يمكن أن يمر بواسطة القثطار عبر العيب الحاجزي الأذيني، أو عبر القناة الشريانية السالكة المراد إغلاقها، ثم يفتح القرص الأول على الجهة البعيدة للعيب، ويثبت مكانه بواسطة شكالاّت انضغاطية، أما القرص الآخر فيسحب عبر العيب ويفتح ويثبت في الجهة القريبة للحاجز، فينتج عن ذلك سد محكم للعيب الحاجزي الأذيني. وبنفس الطريقة تُغلق القناة الشريانية السالكة.

الفصل الرابع

استخدامات القثطرة القلبية

سنحاول من خلال هذا الفصل الإجابة على سؤال مهم، وعلى درجة عالية من المسؤولية للطبيب تجاه مريضه، ألا وهو: متى يجب أن تجرى القثطرة القلبية؟ وما الأمراض والحالات التي تحتاج لإخضاع المريض لهذا الإجراء الباضع؟ مع شرح مبسط عن كل حالة لتكون واضحه لعموم القرّاء.

في الحقيقة إن الإجابة على هذا السؤال تتطلب من الطبيب مهارة عالية، ومعرفة كافية بدقائق الأمور؛ وتتطلب أيضاً إجراء فحص متأني ودقيق، ودراسة حالة المريض بشكل جيد قبل اتخاذ مثل هذا القرار. ومن واجب الطبيب أيضاً مناقشة الموضوع مع المريض وذويه بشكل مفصل، وشرحه لهم بشكل مبسط، وتعريفهم بفوائده وانعكاساتها على وضعه الصحي، وتعريفهم أيضاً بمضاعفاته المحتملة.

هذا، وبشكل عام يجب ألا تجرى القثطرة القلبية إلا إذا كان الطبيب متأكداً من أنها سوف تعطي معلومات إضافية مهمة ومفيدة في خطة علاج المريض. كما يجب أن يرتكز اتخاذ قرار إجراء القثطرة القلبية على الموازنة المتأنية بين خطورة هذه الوسيلة وقيمة المعلومات المتوقع الحصول عليها بعد إجرائها، وبخاصة بعد أن ازدادت دقة التقييم غير الباضع بشكل كبير في الآونة الأخيرة.

لذلك كله لاتجرى القثطرة القلبية في الوقت الحالي إلا بعد استيفاء كافة الفحوصات الإكلينيكية وغير الباضعة الضرورية للمريض؛ ابتداءً من التحقق من التاريخ المرضي (أخذ قصة مرضية دقيقة)، الفحص الإكلينيكي الجيد والمتأني، تخطيط القلب الكهربائي، تخطيط القلب بالجهد (Stress ECG)، تخطيط صدى

القلب العادي والدوبلري ثنائي البعد (Doppler echocardiography)؛ وانتهاء بتصوير القلب التألقي بالنيوكلوتيد المشع (Radionuclear imaging)، والتصوير المقطعي بالإصدار البوزيتروني (Positron emission tomography)، وتصوير القلب والأوعية السينمائي (Cineangiocardiography)، والتصوير بالرنين المغناطيسي (Magnetic Resonance Imaging; MRI)، والتصوير بالرنين المغناطيسي النووي بالثاليوم المشع (201). وعندما تعجز هذه الوسائل عن وضع تشخيص دقيق وأكيد يتم اللجوء لإجراء القثطرة القلبية. مع العلم بأنه في بعض الحالات لاتفيد معظم هذه الوسائل في وضع تشخيص دقيق، ولابد عندها من اللجوء لإجراء القثطرة القلبية منذ البداية.

تستخدم القثطرة القلبية بشكل عام عند الحاجة للتأكد من حالة مرضية مشكوك فيها إكلينيكياً، ولتحديد شدتها التشريحية والفيزيولوجية، وتحري وجود حالات مرضية أخرى مرافقة. وأكثر ماتظهر هذه الحاجة عندما يعاني مريض ما من أعراض سوء وظيفة قلبية متزايدة باضطراد، أو عندما تقترح وسائل التشخيص الأخرى المذكورة أن تدهوراً سريعاً أو احتشاءً قلبياً أو حوادث خطيرة أخرى هي على وشك الحدوث.

* إن ***الاستخدام الأول*** الواسع للقثطرة القلبية هو ـ قبل إجراء الجراحة القلبية ؛ حيث يمكن القول بأن القثطرة القلبية كإجراء تشخيصي يجب أن تجرى قبل كل عمل جراحي قلبي، باستثناء بعض الحالات الواضحة التشخيص بواسطة الوسائل الأخرى مثل أمراض القلب الصمامية بدون مضاعفات.

ويجب أن نؤكد في هذا الخصوص أن مخاطر القثطرة القلبية تعتبر قليلة بالمقارنة مع مخاطر الجراحة القلبية لمرضى لديهم تشخيص خاطئ، أو حالة إضافية لم يكن مشكوك فيها تطيل أمد الجراحة وتثقلها بالمضاعفات العديدة. إن غرفة العمليات ليست المكان الجيد للمفاجآت، فالقثطرة القلبية قبل الجراحة تزود الفريق الجراحي بمنهج دقيق ومتكامل للعمل الجراحي.

لهذه الأسباب يوصى عادة بإجراء القثطرة القلبية لجميع المرضى البالغين الذين سوف تجرى لهم جراحة قلبية.

إلا أنه يمكن في بعض الظروف اتخاذ قرارات متعلقة بالجراحة القلبية دون إجراء القثطرة القلبية، مثل حالات الأطفال المصابين بمرض قلبي خلقي بسيط (القناة الشريانية السالكة ـ الفتحة بين الأذينين...)، وبعض أمراض القلب الصمامية بدون مضاعفات، والتي يمكن تشخيصها بواسطة الدراسات غير الباضعة.

هذا، وقد تكون القثطرة القلبية ضرورية فيما بعد العمل الجراحي لتقييم نتائج الجراحة (انفتاح الطعوم الشريانية التاجية ـ تقييم وظيفة الصمام الصنعي...إلخ).

* ***الاستخدام الثاني*** المهم لإجراء القثطرة مع تصوير الشرايين التاجية هو إيضاح التشخيص في الألم الصدري أو عند الشك بوجود مرض شرياني تاجي سادّ. وتساعد المعلومات المأخوذة بالقثطرة القلبية في إراحة المرضى من قلقهم، وتساعد الطبيب في معالجتهم ونصحهم بخصوص خططهم المستقبلية شخصياً ومهنياً.

* ***الاستخدام الثالث*** المهم للقثطرة القلبية هو الحاجة لتقدير استجابة المريض إلى معالجة دوائية نوعية، فقد يكون ذلك ضرورياً عند معالجة حالة قلبية غير مستقرة (مابعد احتشاء العضلة القلبية)، أو في حالة مريض موجود في العناية المركزة حين يكون قياس ضغط الأذين الأيمن والأيسر والضغط الجهازي بشكل مستمر ضروري لعلاج المريض. إضافة إلى ذلك تقرر القثطرة القلبية بدقة استجابة مرضى قصور القلب المزمن لإنقاص الحمل التلوي (البَعدي)، أو إلى تغيرات الحمل القبلي البطيني. كما يمكن للقثطرة القلبية عند المرضى المصابين بداء القلب الصمامي أو باعتلال العضلة القلبية التوسعي أن تعطي وصفاً دقيقاً للحركة الدموية (الهيموديناميكا) ويعتبر ذلك أساسياً لوصف العلاج والحمية المناسبين، بالإضافة لتقييم المرض.

* ***الاستخدام الرابع*** المهم للقثطرة القلبية هو (الحاجة للمعالجة التداخلية: Interventional therapy) أو مايسمى (القثطرة القلبية العلاجية) مثل: رأب الأوعية التاجية بالبالون، رأب الصمامات، الاجتثاث الكهربي الفيزيولوجي...إلخ. وسنبحث ذلك في فصل مستقل، أما في هذا الفصل فسنتحدث عن استخدامات

القثطرة القلبية التشخيصية فقط، والتي تستخدم بشكل تفصيلي في الحالات التالية:

1 ـ أمراض القلب الخلقية:

أ ـ أمراض القلب الخلقية غير المزرقة:

1 ـ الفتحة بين الأذينين.
2 ـ الفتحة بين البطينين.
3 ـ القناة الشريانية السالكة.
4 ـ تضيق الأورطة الخلقي، وتضيق فوق الصمام وتحت الصمام.
5 ـ تضيق برزخ الأورطة.
6 ـ تضيق الشريان الرئوي الخلقي.

ب ـ الأمراض القلبية المزرقة:

1 ـ رباعية فاللو.
2 ـ تبادل وضعية الشرايين الكبيرة.
3 ـ تبادل وضعية الشرايين الكبيرة المصحح خلقياً.
4 ـ نشوء الشرايين الكبيرة من البطين الأيمن.
5 ـ رتق الصمام الرئوي مع حاجز بطيني سليم.
6 ـ رتق الصمام ثلاثي الشُرف.
7 ـ البطين الأوحد والبطين المشترك.
8 ـ شذوذ إيبشتاين.
9 ـ بقاء الجذع الشرياني.
10 ـ النواسير الشريانية ـ الوريدية الرئوية.

2 ـ أمراض القلب الصمامية:

أ ـ أمراض الصمام التاجي: تضيق الصمام التاجي، قصور الصمام التاجي.
ب ـ أمراض الصمام الأورطي: تضيق الصمام التاجي، قصور الصمام التاجي.

جـ ـ أمراض الصمام مثلث الشُرف: تضيق الصمام التاجي، قصور الصمام التاجي.

3 ـ داء القلب الإقفاري: (نقص التروية القلبية ـ مرض الشرايين التاجية).

4 ـ إجراءات أخرى تستلزم القثطرة القلبية التشخيصية:

1 ـ تخطيط كهربية القلب.

2 ـ الخزعة الشغافية العضلية القلبية عبر الوريد.

3 ـ إدخال المضخة البالونية داخل الأورطة عبر الجلد.

1 ـ أمراض القلب الخلقية:

أ ـ أمراض القلب الخلقية غير المُزَرّقة:

هي التشوهات الخلقية القلبية التي لاتسبب حدوث الازرقاق (Cyanosis) عند الطفل المصاب، وذلك بسبب عدم تأثر الدوران الدموي داخل القلب إلى حد كبير وعدم حدوث اختلاط للدم المؤكسج مع الدم غير المؤكسج داخل تجاويف القلب.

1 ـ الفتحة بين الأذينين (العيب الحاجزي الأذيني) (ASD):

عبارة عن وجود عيب (فتحة) في الحاجز بين الأذينين، ولها عدة أشكال؛ وهي تسمح بمرور الدم بين الأذينين بخلاف الجريان الطبيعي للدم داخل القلب، مسببة بذلك الأعراض المرضية المميزة لهذا المرض.

تستخدم القثطرة القلبية اليمنى، حيث تفيد في التشخيص الأكيد لهذا المرض، وذلك عند مرور القثطار عبر هذه الفتحة، مما يعتبر علامة أكيدة على وجودها. وتفيد القثطرة القلبية اليمنى أيضاً باكتشاف ارتفاع نسبة الإشباع الأكسجيني في الأذين الأيمن نسبة إلى الوريدين الأجوفين، مما يدل على دخول الدم المؤكسج من الأذين الأيسر إلى الأذين الأيمن.

2 ـ الفتحة بين البطينين (العيب الحاجزي البطيني) (VSD):

عبارة عن وجود عيب (فتحة) في الحاجز بين البطينين، ولها عدة أشكال أيضاً؛ وهي من أكثر أمراض القلب الخلقية مصادفة، وغالباً لاتتعارض مع حياة مديدة؛ وتختلف مظاهرها الإكلينيكية وإنذارها ومعالجتها اختلافاً كبيراً بحسب اتساع الفتحة وحالة الدوران الرئوي والدوران الجهازي وعمر المريض.

تستخدم القثطرة القلبية اليمنى لتأكيد تشخيص هذا المرض، وذلك بمرور القثطار عبر الفتحة إلى البطين الأيسر، وهي علامة مهمة على وجود الفتحة؛ واكتشاف زيادة الإشباع الأكسجيني في البطين الأيمن نسبة للأذين الأيمن ذي الإشباع السوي؛ وقياس الضغوط في القلب الأيمن، وتقدير مدى ارتفاع الضغط الرئوي والمقاومة الرئوية. يتم أيضاً إجراء التصوير القلبي ـ الوعائي الذي يمثل أهمية كبيرة في تشخيص هذا المرض، وذلك بحقن الصباغ ضمن البطين الأيسر ومتابعة مروره عبر الفتحة نحو البطين الأيمن؛ وبذلك يتم تحديد موقع الفتحة واتساعها.

3 ـ القناة الشريانية السالكة (PDF):

هي عبارة عن قناة شريانية تصل مابين الأورطة والشريان الرئوي في الحياة الجنينية للإنسان لتنقل دم البطين الأيمن إلى الأورطة لعدم اكتمال الدوران الرئوي. ويحدث انغلاق هذه القناة بسرعة بعد الولادة (خلال أسبوعين على الأكثر) بعد اكتمال الدوران الرئوي نهائياً، وتتحول إلى مجرد رباط ليفي مسدود. لكن في بعض الأحيان لايحدث هذا الانغلاق؛ مما يؤدي لحدوث اضطرابات مهمة في الدوران الدموي داخل القلب.

تستخدم القثطرة القلبية اليمنى لتأكيد التشخيص، وذلك عند اجتياز القناة بشكل مباشر بواسطة القثطار والوصول به من الشريان الرئوي إلى الأورطة النازل. وعند حقن المادة الظليلة في قوس الأورطة ومتابعتها بالتصوير الوعائي، سوف ترتسم القناة الشريانية السالكة مع الشريان الرئوي.

4 ـ التضيق الأورطي الخلقي (Congenital aortic stenosis):

يحدث التضيق الخلقي على مستوى الصمام نفسه، والذي يكون متضيقاً أو أحادي الشرفة أو ذا شُرفتين فقط، وهو أكثر التشوهات القلبية الخلقية مصادفة، حيث تُقدر نسبة حدوثه بـ 2٪ من الناس. أما الموضع الثاني للتضيق الأورطي فهو تحت الصمام، والموضع الثالث يكون فوق الصمام.

تستخدم القثطرة القلبية اليسرى لكشف وتأكيد التشخيص، ولتوضيح مستوى التضيق، وتقييم وظيفة البطين الأيسر. ويتم ذلك بواسطة قياس فرق الضغط على جانبي التضيق وحساب مايسمى (المدروج الضغطي) عبر منطقة التضيق، بقياس الضغط في الأورطة الصاعد والأورطة النازل والحجرة تحت الصمام، وفي البطين الأيسر أثناء سحب القثطار المتدرج مع تسجيل موجات الضغط في الأماكن المذكورة.

ويفيد أيضاً إجراء التصوير القلبي ـ الوعائي، حيث يكشف حقن المادة الظليلة في الأورطة الصاعد المزيد من خصائص الصمام وتشريحه. يُنصح أيضاً بإجراء تصوير الشرايين التاجية الانتقائي، وبخاصة عند المرضى الذين تجاوزوا سن الأربعين.

5 ـ تضيق برزخ الأورطي (Coaractation of the aorta):

هو حدوث تضيق الشريان الأورطي الذي يحدث على شكل نمطين رئسيين: نمط طفولي يحدث فيه التضيق قبل منشأ القناة الشريانية التي تزداد نسبة بقائها مفتوحة في هذه الحالة، ويسبب هذا الشكل حدوث قصور قلب احتقاني مهم عند الطفل المصاب. أما النمط الثاني فهو النمط الكهلي الذي يحدث فيه التضيق بعد القناة الشريانية، وبعد منشأ الشريان تحت الترقوة الأيسر، وهو يسبب اضطراب واختلاف في الضغط الشرياني بين نصفي الجسم العلوي والسفلي، فيرتفع الضغط في الجزء العلوي وينخفض في الجزء السفلي للجسم؛ ويضعف النبض أو يختفي في الطرفين السفليين. يتم إجراء القثطرة القلبية اليسرى لتحديد مكان

التضيق، وتقدير شدته وشكله وطوله، وتقدير حالة المفاغرات الجانبية وحالة قوس الأورطي وتفرعاته.

يتم ذلك بواسطة إجراء قياس مدروج الضغط عبر التضيق؛ والأهم من ذلك هو حقن المادة الظليلة في الأورطي وإجراء تصوير القلب والأوعية السينمائي.

تجرى القثطرة عادة عن طريق الشريان الفخذي، وفي حال كون تضيق الأورطي شديداً والإخفاق في تجاوزه بالقثطار محتملاً، يتم إجراؤها عن طريق الطرف العلوي الأيمن.

6 ـ تضيق الصمام الرئوي الخلقي
(Congenital pulmonary V. stenosis):

تضيق خلقي للصمام الرئوي يمكن أن يحدث في ثلاثة مواضع: تحت الصمام، فوق الصمام (يصيب الجذع الرئوي أو تفرعه أو أحد فروعه)، وفي الصمام نفسه.

تستخدم القثطرة القلبية اليمنى لتأكيد التشخيص وتحديد موضع التضيق وشدته، وذلك بقياس ضغط البطين الأيمن الانقباضي الذي يحدد شدة التضيق (كلما ارتفع هذا الضغط كلما كان التضيق أشد).

يفيد أيضاً إجراء التصوير القلبي ـ الوعائي بحقن المادة الظليلة وتصوير البطين الأيمن ومخرجه والشريان الرئوي، حيث يمكن مشاهدة التضيق.

هذا، وفي حال عدم ترافق التضيق الرئوي مع حالات قلبية خلقية أخرى يمكن معالجة هذا التضيق مباشرة أثناء القثطرة بإجراء توسيع التضيق بواسطة البالون.

ب ـ أمراض القلب الخلقية المُزَرّقة:

هي الأمراض الخلقية التي تسبب الازرقاق عند الأطفال المصابين دلالة على حدوث نقص الأكسجة واختلاط الدم غير المؤكسج مع المؤكسج بنسبة كبيرة، وذلك

نتيجة لاضطراب الدوران الدموي داخل القلب.

هذا، وبالرغم من أنه في الآونة الأخيرة قد أصبح لتصوير القلب بواسطة الصدى الدوبلري دوراً مهماً في تشخيص هذه الآفات، إلا أنه يبقى للقثطرة القلبية الدور الأكبر في تأكيد التشخيص، وبخاصة قبل التصحيح الجراحي للآفة.

1 ـ رباعية فالو (Tetralogy of Fallot):

هي عبارة عن ظاهرة من الأعراض تشمل: فتحة كبيرة بين البطينين، تضيق شرياني رئوي شديد كافٍ لرفع ضغط البطين الأيمن إلى أعلى من مستوى الضغط الجهازي، مما يسبب حدوث مسرب للدم من الأيمن إلى الأيسر وحدوث الزرقة، ضخامة البطين الأيمن، اتجاه الأورطة نحو الأيمن وتراكبه فوق الفتحة.

يتم إجراء القثطرة القلبية اليمنى التي تفيد في إثبات ارتفاع ضغط البطين الأيمن، وإثبات وجود نقص الإشباع الأكسجيني الجهازي مما يشير لوجود مسرب للدم من الأيمن إلى الأيسر. يتم أيضاً إجراء التصوير القلبي ـ الوعائي للبطين الأيمن بعد حقن المادة الظليلة، والذي يفيد في إظهار تضيق مخرج البطين الأيمن، ويظهر امتلاء الشريان الرئوي والأورطة المتوسع معاً. كما يفيد تصوير البطين الأيسر لإثبات اتصاله بالأورطة ونفي كون الآفة عبارة عن منشأ الشريانين الكبيرين من البطين الأيمن.

2 ـ تبادل وضعية الشرايين الكبيرة التام (Complete transpositoin of the great arteries):

من الأمراض القلبية المزرقة الشائعة، وهي عبارة عن وجود اتصال بطيني ـ شرياني لامتوافق. أي ينشأ كل شريان من البطين غير المناسب تشريحياً، فينشأ الأورطة من البطين الأيمن، وينشأ الشريان الرئوي من البطين الأيسر. وهذا يسبب اضطراباً شديداً في الدوران الدموي داخل القلب، حيث يمر الدم الجهازي غير المؤكسج من الأذين الأيمن إلى البطين الأيمن ومنه إلى الأورطي (بدلاً من الشريان

الرئوي)؛ ويمر الدم الوريدي الرئوي المؤكسج من الأذين الأيسر إلى البطين الأيسر ومنه إلى الشريان الرئوي (بدلاً من الأورطي) ويدخل إلى الدوران الرئوي. ولايتوافق الدوران الدموي في هذا المرض مع الحياة ما لم يكن هناك اتصال بين الدورانين الجهازي والرئوي بواسطة الفتحة بين الأذينين أو الفتحة بين البطينين أو القناة الشريانية.

يحدث هذا المرض بنسبة (33.8-19.3) لكل (100,000) مولود، ويصيب الذكور أكثر من الإناث، وتزداد نسبة حدوثه عند المواليد لأمهات مصابات بداء السكري.

تفيد القثطرة القلبية في تأكيد تشخيص هذه الآفة بإجراء التصوير القلبي ـ الوعائي، إذ يظهر حقن المادة الظليله داخل البطين الأيمن امتلاء الأورطة بالصباغ. كما تفيد القثطرة القلبية أيضاً في معرفة الأمراض القلبية الأخرى المرافقة؛ وتفيد أيضاً في إجراء عملية فغر الحاجز الأذيني من أجل تلطيف الأعراض (أحد التطبيقات العلاجية للقثطرة القلبية).

3 ـ تبادل وضعية الشرايين الكبيرة المصحح خلقياً
(Congenitally- corrected transpositoin of the great arteries):

يتسم المرض بتبادل وضعية البطينين والصمامين الأذينيين البطينيين والشرايين الكبيرة؛ ومن الناحية الدورانية، يسير الدم الوريدي الجهازي من الأذين الأيمن عبر الصمام التاجي إلى البطين الأيسر ومنه إلى الشريان الرئوي؛ ويعود الدم الوريدي الرئوي إلى الأذين الأيسر ويعبر الصمام ثلاثي الشرف إلى البطين الأيمن ومنه إلى الأورطة.

ويعتبر هذا التبادل في منشأ الشرايين الكبيرة مصحح فيزيولوجياً، لأن الدم الوريدي الجهازي غير المؤكسج يذهب في النهاية إلى الشريان الرئوي والرئة، أما الدم الوريدي الرئوي المؤكسج فيذهب إلى الأورطة ومنه لكافة أنحاء الجسم. وتعتبر الفتحة بين البطينين والتضيق الرئوي الصمامي من أكثر التشوهات المرافقة لهذا المرض.

تستخدم القثطرة القلبية لتأكيد التشخيص، ويعتبر التصوير القلبي ـ الوعائي الطريقة المثلى لتشخيص هذا المرض، حيث يُظهِر تصوير البطين الأيمن الخصائص التشريحية للبطين الأيسر، ويُظهِر تصوير البطين الأيسر الخصائص التشريحية للبطين الأيمن. ويُظهِر تصوير الأورطة نمط الشرايين التاجية المقلوب. كما يفيد التصوير القلبي الوعائي في تحديد الأمراض الخلقية الأخرى المرافقة.

4 ـ منشأ الشرايين الكبيرة من البطين الأيمن
(Right ventricular origin of great arteries):

يتميز هذا المرض بنشوء الشريان الرئوي والأورطة كاملين، أو أحدهما مع النصف الآخر من البطين الأيمن؛ وتترافق دوماً مع فتحة بين البطينين.

يعتمد تشخيص هذا المرض على التصوير القلبي ـ الوعائي، حيث يمتلئ الشريان الرئوي والأورطة معاً في وقت واحد بعد حقن البطين الأيمن بالمادة الظليلة. ويعتبر حقن البطين الأيسر بالصباغ الطريقة المثلى لإظهار الفتحة بين البطينين.

5 ـ رتق الصمام الرئوي مع حاجز بطيني سليم
(Pulmonary atresia with intact intraventricular septum):

يتصف بالالتحام التام لوريقات الصمام الرئوي وانسداده بالكامل، ويسمح وجود الثقبة البيضوية أو الفتحة بين الأذينين بحدوث الاتصال بين الأذينين والدورانين.

في هذا المرض، وبخاصة عندما يكون البطين الأيمن صغيراً، يتحول الدم الوريدي الجهازي بكامله من الأذين الأيمن إلى الأذين الأيسر، لأنه يشكل عائقاً أمام الدم، ولا يفيد خزع (Biopsy) الصمام الرئوي جراحياً في هذه الحالة. أما إذا كان حجم البطين طبيعياً فيفيد خزع الصمام في تحسين جريان الدم عبره.

تستخدم القثطرة القلبية اليمنى، ويعتبر التصوير القلبي ـ الوعائي الطريقة المثلى لتشخيص المرض ومعرفة نمطها التشريحي؛ حيث لايشاهد امتلاء الشريان

الرئوي بالصباغ عند حقن المادة الظليلة التي تعود إلى الأذين الأيمن عبر الصمام ثلاثي الشرف القاصر أساساً.

يمكن إظهار الشريان الرئوي بتصوير الأورطة ودخول الصباغ عبر القناة الشريانية السالكة إلى الشريان الرئوي. كما يفيد تصوير البطين الأيمن في تحديد حجمه والتخطيط للعلاج الجراحي للمرض.

6 ـ رتق الِصمام ثلاثي الشُرَف (Tricuspidal atresia):

عبارة عن غياب أو عدم انثقاب الصمام ثلاثي الشرف، ونتيجة لذلك لايمر الدم من الأذين الأيمن إلى البطين الأيمن. وعند إجراء القثطرة القلبية اليمنى لايمكن الدخول إلى البطين الأيمن مباشرة من الأذين الأيمن. ويعتبر التصوير القلبي ـ الوعائي هو الطريقة المثلى للتشخيص، إذ يُظهِر حقن الأذين الأيمن بالصباغ ظلاً فراغياً مثلثاً. يعتبر تصوير البطين الأيسر مهماً جداً للتشخيص، إذ يظهر وجود الفتحة بين البطينين أو عدم وجودها، كما يفيد في معرفة علاقة البطين بالشرايين الكبيرة.

7 ـ البطين الأوحد والبطين المشترك (Single & common ventricle):

يكون البطين أوحداً أو مشتركاً عندما تتألف الكتلة البطينية من حجيرة بطينية كبيرة ينفتح عليها الصمامان الأذينيان ـ البطينيان أو صِمام واحد مشترك، فيمتزج الدم الوريدي الرئوي والجهازي معاً في البطين الأوحد، وتكون درجة الإشباع الأكسجيني والضغوط متساوية في البطين والشرايين الكبيرة.

يفيد التصوير القلبي ـ الوعائي في تشخيص هذا المرض، حيث يملأ الصباغ بطيناً كبيراً وحيداً فقط، وتنشأ الشرايين الكبيرة جميعاً من البطين الأيمن الأوحد.

8 ـ تشوه إيستمان (Eastman’s anomaly):

يتميز بوجود ارتكاز معيب للوريقتين الحاجزية والخلفية للصمام ثلاثي

الشرف، له عدة أشكال، ويسبب قصور الصمام ثلاثي الشرف. وغالباً مايترافق مع فتحة بين الأذينين (الثقبة البيضوية). ويعمل البطين الأيمن كأذين أيمن وظيفياً.

يعتبر التصوير القلبي ـ الوعائي للبطين الأيمن الوسيلة المثلى لتشخيص هذا المرض، حيث يظهر موقع الصمام المعيب وحجم البطين الأيمن الحقيقي.

9 ـ بقاء الجذع الشرياني (Persistant truncus arteriosus):

يتصف بنشوء جذع شرياني واحد من البطينين تنشأ منه الشرايين التاجية والرئوية والجهازية. له عدة أشكال، ويشكل 1-2٪ من أمراض القلب الخلقية.

تعتبر القثطرة القلبية والتصوير القلبي ـ الوعائي الوسيلة المثلى للتشخيص، إذ يُظهر حقن الصباغ داخل البطينين أو داخل الجذع نفسه نشوء جذع وعائي وحيد من القلب يتفرع إلى فرعين، أو تنشأ الشرايين الرئوية منه بصورة منفصلة.

10 ـ النواسير الشريانية (الوريدية الرئوية) (Pulmonary arteriovenus fistulas):

تعتبر النواسير والأنورزم الشريانية الوريدية الرئوية من الأمراض النادرة المسببة للزراق عند الأطفال. وهي تسبب مرور الدم غير المؤكسج من الشريان الرئوي (حيث الضغط أعلى) إلى الوريد الرئوي (مسرب أيمن ـ أيسر)، مما يسبب نقص درجة الإشباع الأكسجيني الشرياني، وهذا يعلل حدوث الزراق.

يعتبر التصوير القلبي ـ الوعائي الوسيلة المثلى للتشخيص، حيث يُظهر حَقن الشريان الرئوي في الجهة المصابة الناسور وأوعيته الصادرة والواردة مع الامتلاء السريع والباكر للأذين الأيسر. يمكن للتصوير الوعائي كشف الإصابات الصغيرة التي لاتظهر على أشعة الصدر، لكنه يخفق في كشف الإصابات الصغيرة جداً، وعندها لابد من إجراء خزعة الرئة للوصول إلى التشخيص الأكيد للمرض.

2 ـ أمراض القلب الصِمامية:

لاتزال القثطرة القلبية هي الإجراء الأهم لتقييم شدة ودرجة معظم الأمراض

الصِمامية التي يُعتقد إكلينيكياً أنها بحاجة للتدخل الجراحي؛ حيث إنها تفيد في تقييم شدة المرض واستقصاء الإصابات الأخرى المشاركة، كما أنها تفيد في تقييم سلامة الدوران التاجي ووظيفة البطين الأيسر.

أ ـ أمراض الصمام التاجي:

ـ تضيق الصمام التاجي (Mitral stenosis):

حالة مرضية ناتجة عن عدم انفتاح وريقات الصمام التاجي بشكل كاف أثناء انبساط البطين الأيسر، فيحدث إعاقة مرور الدم من الأذين إلى البطين الأيسر عبر الصمام. إن أكثر الأسباب شيوعاً لحدوث هذا التضيق هو إصابة الصمام بالحمى الروماتزمية.

تهدف القثطرة القلبية إلى قياس مدروج الضغط عبر الصمام، وبذلك يمكن تقدير نسبة تضيقه، فكلما ازدادت قيمة المدروج الضغطي عبره كلما كانت نسبة التضيق أكبر. تستخدم القثطرة القلبية اليمنى لقياس الضغط الإسفيني (الشعري) الرئوي، وهذا يبين بطريقة غير مباشرة الضغط في الأذين الأيسر، والقثطرة القلبية اليسرى لقياس الضغط في البطين الأيسر. وإذا ما تم قياس الضغط في آنٍ واحد في الجانب الأيمن والأيسر أمكن إيضاح المدروج الضغطي عبر الصمام التاجي، وتقدير حجم فتحة الصمام.

وبشكل عام، في حالات التضيق التاجي الصِرف لا تعتبر القثطرة القلبية ضرورة ملحة، حيث أن العلامات الإكلينيكية والشعاعية وتخطيط القلب بالصدى العادي والدوبلري تعطي معلومات كافية لتشخيص هذا المرض.

ـ قصور الصمام التاجي (Mitral insufficiency):

هو الحالة التي يعود فيها الدم رجوعاً من البطين الأيسر إلى الأذين الأيسر أثناء الانقباض البطيني، وذلك بسبب عدم كفاية انغلاق الصمام. وأهم مسبباته إصابة الصمام بالحمى الروماتزمية، احتشاء العضلة القلبية، التهاب الشغاف، تدلي الصمام التاجي.

تستخدم القثطرة القلبية اليسرى، وتفيد في دراسة وتقييم وظيفة البطين الأيسر، وتقدير شدة القصور التاجي، ونفي أو تأكيد وجود أمراض قلبية أخرى مرافقة.

ولتقدير شدة قصور الصمام التاجي يتم حقن المادة الظليلة في البطين الأيسر، وتراقب عودتها إلى الأذين الأيسر، وبناءً عليه تقيّم شدة القصور كما يلي:

1 ـ درجة أولى: تسرب كمية قليلة فقط من المادة الظليلة إلى الأذين الأيسر عند كل انقباض بطيني.
2 ـ درجة ثانية: تسرب كمية متوسطة من المادة الظليلة إلى الأذين الأيسر دون حدوث امتلائه بالكامل.
3 ـ درجة ثالثة: يمتلئ الأذين الأيسر بالصباغ، لكنه يبقى أقل تظليلاً من البطين.
4 ـ درجة رابعة: يمتلئ الأذين الأيسر بالصباغ، ويكون أشد تظليلاً من البطين.
عند التفكير بالتدخل الجراحي، يجب إجراء تصوير الشرايين التاجية، لاسيما عند المرضى الذين تجاوزوا سن الأربعين.

ب ـ أمراض الصمام الأورطي:

ـ تضيق الصمام الأورطي (Aortic stenosis):

هي الحالة الناجمة عن عدم الانفتاح التام للصمام الأورطي أثناء انقباض البطين الأيسر نتيجة لالتصاق وريقات الصمام، مما يعيق خروج الدم من البطين الأيسر إلى الأورطة.

يحدث تضيق الصمام الأورطي غالباً نتيجة لإصابة وريقاته بالحمى الروماتزمية، أو بسبب الترسبات الكلسية عليها؛ وقد يكون خلقياً في حالات نادرة.

تستخدم القثطرة القلبية اليسرى عادة في حالات التضيق الأورطي الشديد، وعندما يصل المريض إلى مرحلة متقدمة يشكو فيها من أعراض قصور البطين الأيسر أو من نوبات الغشي والألم الصدري، وقبل إقرار التدخل الجراحي. وهي تهدف إلى تقييم شدة التضيق، وتقييم وظيفة البطين الأيسر، ونفي وجود أمراض

أخرى مرفقة. يتم تقييم شدة التضيق بقياس مدروج الضغط على جانبي الصمام، ويعتبر التضيق شديداً إذا تجاوز هذا الفارق 50 ملي متر زئبقي. يتم أيضاً إجراء تصوير الشرايين التاجية لنفي وجود إصابة تاجية مرافقة للآفة.

ـ قصور الصمام الأورطي (Aortic insufficiency):

هو عدم الانغلاق الكامل للصمام الأورطي أثناء فترة الانبساط، مما يسبب عودة الدم إلى البطين الأيسر. وأهم مسبباته هو إصابة الوريقات الصمامية بالحمى الروماتزمية.

تستخدم القثطرة القلبية اليسرى وتصوير البطين الأيسر والشريان الأورطي، وتهدف إلى تقدير شدة القصور الصمامي وتقييم وظيفة البطين الأيسر، والتأكد من عدم وجود أمراض مرافقة أو إصابة الشرايين التاجية. يتم تقدير شدة قصور الأورطة بحقنه بالمادة الظليلة، ومتابعة رجوعها إلى البطين الأيسر؛ ويُصنف القصور الأورطي بناءً على شدة الرجوع إلى أربع درجات:

1 ـ درجة أولى: عودة المادة الظليلة إلى البطين الأيسر دون امتلائه.
2 ـ درجة ثانية: عودة المادة الظليلة إلى البطين الأيسر وامتلائه التدريجي خلال عدة ضربات قلبية.
3 ـ درجة ثالثة: امتلاء البطين بالصباغ مع كون تظليله أقل من تظليل الأورطة.
4 ـ درجة رابعة: امتلاء البطين بالصباغ مع كون تظليله أكثر من تظليل الأورطة.

يجب أيضاً حقن البطين الأيسر وتصويره لتحديد حجمه وقوته الانقباضية. كما يجب تصوير الشرايين التاجية لكل مريض تجاوز عمره 40 سنة للذكور و45 سنة للإناث، أو عند وجود تغيرات تخطيطية مهما كان عمر المريض.

جـ ـ أمراض الصمام ثلاثي الشرف:

غالباً ما تكون أمراض الصمام ثلاثي الشرف مرافقة للأمراض الصمامية الأخرى، ويتم تشخيصها معها، ونادراً ما نجد إصابة معزولة للصمام ثلاثي الشرف.

د ـ أمراض الصمام الرئوي:

نادراً ما يصاب الصمام الرئوي بأمراض مكتسبة، ومعظم إصاباته تكون خلقية.

3 ـ أمراض الشرايين التاجية (نقص تروية القلب ـ داء القلب الإقفاري):

تحدث تظاهرات نقص التروية القلبية عند حدوث عدم التوازن بين وارد الأكسجين إلى العضلة القلبية وبين الكمية اللازمة لها منه؛ وهذا يحدث بشكل عام عندما ينقص الوارد من الأكسجين إلى العضلة القلبية، أو عندما تزداد متطلباتها منه.

يعتبر التضيق الثابت للشرايين التاجية أهم أسباب نقص إمداد القلب بالأكسجين. فعندما يبلغ التضيق الثابت في الشرايين التاجية أكثر من 50٪ من تجويف الوعاء، فإنها لن تستطيع أن تزيد من جريان الدم بصورة تكفي لإرواء العضلة القلبية في حالة زيادة الطلب المتزايد عليه (كما في حالات الجهد الفيزيائي).

وقد يؤدي تشنج أحد الشرايين التاجية أو قطعة منه إلى إنقاص الوارد الدموي مؤقتاً إلى بعض المناطق، وهذا مايُعرف باسم خناق الصدر المغاير أو خناق برنزميتال. وقد يحصل أيضاً نقص في وارد الأكسجين إلى العضلة القلبية بالرغم من سلامة الشرايين التاجية، كما يحدث عند هبوط الضغط الانبساطي بشدة الذي يؤدي لنقص الجريان الدموي التاجي، وبالنتيجة لنقص الوارد من الأكسجين؛ وذلك لأن الإرواء التاجي يحدث خلال فترة الانبساط، ويعتمد على الضغط الانبساطي بصورة رئيسية. ومن جهة أخرى، قد تزيد متطلبات العضلة القلبية من الأكسجين عن الوارد إليها منه، كما يحدث عند زيادة الكتلة العضلية القلبية وزيادة التوتر على جدار القلب (مثلما يحصل عند تضيق الصمام الأورطي).

يتميز الدوران الدموي التاجي بعدة خصائص مميزة، أهمها بأن السرير

الوعائي التاجي قادر على التنظيم الذاتي لعملية تزويد العضلة القلبية بالأكسجين بحسب متطلباتها، وذلك بتأثير عدة عوامل عصبية واستقلالية. لكن عندما ينخفض ضغط الإرواء التاجي (الضغط الانبساطي في الأورطي) إلى أقل من 60 ملي متر زئبق تتوسع الأوعية التاجية إلى حدها الأقصى، ويعتمد مرور الدم حينها على ضغط الإرواء فقط، وتزول عندها القدرة على التحكم الذاتي.

ومن ميزات الدوران التاجي أيضاً قدرته خلال الجهد الأقصى على زيادة الجريان الدموي إلى أربعة أو خمسة أضعاف الجريان الطبيعي.

ومن هذه الميزات أيضاً أن الأكسجين يُستخلص كلياً من الدم الشرياني عند مروره في الشعيرات الدموية التاجية؛ أي أن الدم يصل إلى الجيب الوريدي التاجي مزال الأكسجين تماماً. لذلك، وخلافاً للأعضاء الأخرى لاتستطيع العضلة القلبية اللجوء إلى احتياطي أكسجين وريدي إذا واجهت طلباً إضافياً، ويبقى واردها الوحيد منه قدرة الشرايين التاجية على التوسع وزيادة قطرها.

أول ما يتظاهر داء القلب الإقفاري عادة بخناق الصدر، الذي قد يتطور إلى خناق الصدر غير المستقر، أو احتشاء العضلة القلبية الحاد. وفي بعض الأحيان يتظاهر فوراً باحتشاء العضلة القلبية الحاد.

خناق الصدر: هو شعور بانزعاج أو ألم ضاغط وحارق في الصدر خلف القص، ينجم عن نقص تروية العضلة القلبية دون حدوث نخر نسيجي فيها.

إن أهم صفات خناق الصدر هي حدوثه أثناء المجهود وزواله بالراحة. وغالباً ما يكون موضع الألم أيسر القص، أو في منتصف الصدر خلف القص مباشرة، ويصفه المريض بأنه شعور بالضغط أو العصر أو الحرق، ويضع قبضته على صدره.

يدوم الألم عادة من عدة ثوان إلى عدة دقائق قد تصل إلى 20 دقيقة، ويزول تدريجياً بعد الراحة؛ أما الألم الذي يستمر أكثر من ذلك فيدل على نخر نسيجي.

قد ينتشر هذا الألم إلى العنق والفك والشرسوف والكتف الأيسر والذراع. ويتزايد عند الجهد الفيزيائي؛ كالمشي السريع والركض، وصعود السلالم،

واستعمال اليدين فوق مستوى الرأس، والضغوط النفسية، والتعرض للبرد الشديد، وبعد تناول الوجبات الدسمة. وقد يترافق مع الزلة التنفسية، والغثيان، والتعرّق البارد. هذا، وقد صنفت الجمعية الكندية لأمراض القلب والأوعية شدة الخناق كما يلي:

1 ـ درجة أولى: لايثار الألم الصدري بالجهد العادي، إنما يثار بالجهد الشديد. لايوجد تحديد للجهد العادي.

2 ـ درجة ثانية: يثار الألم فقط عند المشي السريع، أو صعود السلالم بسرعة. يوجد تحديد خفيف للجهد العادي.

3 ـ درجة ثالثة: يثار الألم عند المشي لمسافة 200 متر أو صعود طابق واحد. يوجد تحديد واضح للجهد الفيزيائي العادي.

4 ـ درجة رابعة: يثار الألم الصدري عند الجهد العادي، وقد يحدث أثناء الراحة.

إن أهم عوامل الخطورة التي تشارك في تطور داء القلب الإقفاري هي:

أ ـ عوامل ثابتة غير قابلة للتغيير:

1 ـ **العمر**: أكثر من 45 سنة؛

2 ـ **الجنس**: الذكور أكثر عرضة للإصابة من الإناث؛

3 ـ **التاريخ العائلي**: كثرة الإصابات بالمرض في عائلة الشخص.

ب ـ عوامل غير ثابتة قابلة للتغيير:

1 ـ ارتفاع كوليستيرول الدم: ارتفاع البروتين الشحمي منخفض الكثافة (LDL).

2 ـ التدخين.

3 ـ الداء السكري.

4 ـ فرط ضغط الدم.

5 ـ البدانة (السِّمنة).

6 ـ النقرس.

7 ـ مانعات الحمل الفموية.
8 ـ الاستهلاك المفرط للكحول.
9 ـ الضغوط النفسية المزمنة.
10 ـ الحياة الخاملة وعدم ممارسة الرياضة.

يتم تشخيص خناق الصدر، وداء القلب الإقفاري بالوسائل التشخيصية التالية:

1 ـ تخطيط القلب الكهربائي (ECG)، وأكثر مايفيد إذا أجري أثناء نوبة الألم.
2 ـ اختبار الجهد (تخطيط القلب بالجهد: Stress ECG).
3 ـ تخطيط القلب بالموجات فوق الصوتية بالراحة، ومع الإجهاد بالدوبوتامين.
4 ـ تصوير القلب بالمواد المشعة (كالتيكنيتوم وغيره ـ الجاما كاميرا).
5 ـ القثطرة القلبية، وتصوير الشرايين التاجية الإنتقائي.

ـ تصوير الشرايين التاجية الانتقائي
(Selective coronary angiography):

بالرغم من التطور الكبير لوسائل التشخيص غير الباضعة في السنوات الأخيرة، إلا أن القثطرة القلبية والتصوير الانتقائي للشرايين التاجية لاتزال تعتبر الوسيلة الأكثر حساسية في تقييم حالة الشرايين التاجية، والمعيار الأساسي في تشخيص داء القلب الإقفاري؛ فهي الطريقة الوحيدة التي تبين تشريح الشرايين التاجية في الإنسان الحي. تعطي القثطرة القلبية وتصوير الشرايين التاجية الانتقائي معلومات مهمة عن تشريح الشرايين التاجية وحالتها وعن وجود التضيقات فيها، وعن حالة الشرايين القاصية، وعن الأوعية الرادفة وأهميتها الوظيفية، وعن الطعوم الشريانية بعد الجراحة القلبية وتركيب المجازات. ويستخدم تصوير الشرايين التاجية الانتقائي في الحالات التالية:

1 ـ الذبحة الصدرية غير المستقرة: حيث تجرى القثطرة القلبية وتصوير الشرايين التاجية بعد استقرار الألم الصدري. ويكتفي البعض بمرور 48 ساعة على زوال الألم الصدري، بحجة أن هذه الحالات تترافق عادة مع إصابات متعددة

في الشرايين التاجية، مما يتوجب سرعة إجراء القثطرة للتدخل العاجل بالبالون أو الجراحة. بينما يصر البعض الآخر على الانتظار لمدة أسبوعين على الأقل قبل إجراء القثطرة، بحجة أن المفاغرات الجانبية والدوران الرادف التي تتلو حدوث التضيقات في الشرايين التاجية تحتاج لأسبوعين على الأقل للتكامل، مما يقلل من مخاطر القثطرة.

2 ـ الذبحة الصدرية التي لا تستجيب للعلاج.

3 ـ الذبحة الصدرية عند شاب مع تاريخ عائلي إيجابي للإصابة بالذبحة.

4 ـ اختبار جهد إيجابي بشدة.

5 ـ اختبار جهد إيجابي بعد احتشاء العضلة القلبية الحاد.

6 ـ اختبار جهد إيجابي بعد عملية مجازات تاجية سابقة.

7 ـ استمرار الألم الصدري بعد احتشاء العضلة القلبية الحاد.

8 ـ تكرر الألم الصدري مع وجود إحصار الغصن الأيسر التام.

9 ـ في الساعات الأولى بعد احتشاء العضلة القلبية الحاد، وذلك لمحاولة إعادة التروية بالبالون أو بزرق حالاَت الخثرة ضمن الشرايين التاجية.

10 ـ بعد احتشاء العضلة القلبية تحت الشغاف (Non-Q MI)، حيث يكون هذا الاحتشاء ناقصاً وقد يتكرر خلال عدة أشهر.

11 ـ بعد احتشاء العضلة القلبية عند الشباب.

12 ـ الألم الصدري غير المعلل.

13 ـ ذبحة برينزميتال (تشنج الشرايين التاجية)، حيث يثار التشنج التاجي بزرق مادة الأرجونوفين أو الأستيل كولين ضمنها، ومعاكستها بالنتروجليسرين.

14 ـ في حالات تسلخ الأورطة، قبل التداخل الجراحي الإسعافي لنفي تسلخ فوهات الشرايين التاجية، بخاصة عند وجود تبدلات تخطيطية أو ارتفاع الخمائر القلبية.

15 ـ عند مرضى متلازمة لوريش (تضيق الشريان الحرقفي)، حيث إنه غالباً ماتترافق إصابتهم مع إصابة الشرايين التاجية، ولا يتمكن هؤلاء المرضى من إجراء اختبار الجهد بسبب نقص تروية أطرافهم السفلية.

16 ـ عند المرضى المطلوب لهم إجراء التدخل الجراحي على القلب وتتجاوز أعمار الذكور منهم 40 عاماً، والإناث 45 عاماً.

17 ـ عند المرضى الذين لا يستطيعون المشي بسبب أمراض وعائية محيطية، أو عصبية أو هيكلية أو البدانة الشديدة، ولديهم ألم صدري نموذجي. لكن يرى البعض ضرورة إجراء اختبار الجهد المحرض بالدبوتامين قبل ذلك.

18 ـ قبل إجراء العمليات الكبيرة غير القلبية للمرضى ذوي الخطورة العالية، (المسنين، المصابين بالداء السكري، اضطراب شحوم الدم.... وغيرها).

19 ـ عند المصابين باعتلال العضلة القلبية الإقفاري وقصور القلب الاحتقاني.

20 ـ عند أشخاص منتقين، يُشتبه إصابتهم بإقفار صامت (لديهم عوامل خطورة عالية ـ مخاطر مهنية، داء سكري، بدانة، اضطراب الشحوم أو وجود تاريخ عائلي واضح). وعند بعض الأشخاص الذين تتعلق مهنتهم بسلامة الآخرين كالطيارين مثلاً.



(الشكل 13): صور تبين طرق التعبير عن الألم الصدري الخناقي (ألم الذبحة الصدرية)

4 ـ الإجراءات الأخرى التي تستلزم إجراء القثطرة القلبية:

1 ـ تخطيط كهربية القلب داخل القلب والإنظام الصنعي:

يستعمل مسرى موصول بذروة قثطار لتسجيل الفعالية الكهربائية داخل القلب، وكذلك لتحريض القلب في أماكن مختارة. ولهذا الإجراء أهمية كبيرة في توضيح آليات ومعالجة اضطراب نظم القلب. ويمكن أيضاً إجراء الإنظام الدائم والمؤقت (تركيب ناظم خطى القلب الصنعي) عبر هذه المساري الناظمة.

2 ـ الخزعة الشغافية القلبية عبر الوريد:

يتم ذلك بإجراء القثطرة القلبية اليمنى عبر الوريد الوداجي الباطن (في الرقبة)، حيث يدخل الخازع إلى الأذين ثم البطين الأيمن، وتؤخذ الخزعة من قمته.

3 ـ إدخال المضخة البالونية داخل الأورطة عبر الجلد:

هي عبارة عن مضخة بالونية صغيرة، توضع داخل الأورطة، ومهمتها معاكسة النبضان القلبي وتأمين الدعم الميكانيكي للدوران.

الفصل الخامس

إجراء القثطرة القلبية وتقنياتها

* تقنيات القثطرة القلبية، وطرق الدخول:

تجرى معظم القثاطر القلبية في الوقت الحالي بواسطة طريقتين رئيسيتين؛ حيث يوجد مدخلين أساسيين للوصول إلى أجواف القلب سواءً كان الدخول عبر أحد الشرايين لإجراء القثطرة القلبية اليسرى، أو عبر أحد الأوردة لإجراء القثطرة اليمنى. هاتين الطريقتين هما الكشف الجراحي المباشر للشريان أو الوريد وتدعى طريقة التجريد الجراحي، أو القثطرة عبر الجلد. ولكل طريقة محاسنها ومساوئها.

1 ـ الطريقة الأولى: طريقة التجريد الجراحي المباشر (Cut- down):

تجرى عادة للشريان العضدي والوريد العضدي أو القاعدي في الحفرة المرفقية، وللوريد السُري عند حديثي الولادة؛ حيث يتم شق الجلد فوق الشريان أو الوريد، ويجرد الوعاء المراد الدخول منه، ثم يتم ربطه وفتح جداره والدخول عبره. وقد كانت جميع القثاطر القلبية تجرى سابقاً بهذه الطريقة، أما في الوقت الحالي فتستعمل فقط في الحالات التي يتعذر فيها الدخول عبر الجلد، كما يحدث عند:

1 ـ المصابين بمرض شرياني سادّ.
2 ـ المصابين بمرض خثاري في الأورطة البطني أو الشريان الفخذي، أو الحرقفي أو في الوريد الفخذي أو الأجوف السفلي.
3 ـ وجود خلل في آليات تخثر الدم.
4 ـ وجود تضيق في برزخ الأورطة.
5 ـ حديثي الولادة، حيث يتم الدخول عبر الوريد السري بعد تجريده.
6 ـ المعالجين بمضادات التخثر الفموية لفترة طويلة ويحتاجون لقثطرة إسعافية.

7 ـ المرضى البدينين، حيث يوجد لديهم صعوبة تقنية بالطريق الفخذي عبر الجلد، وصعوبة في السيطرة على النزف بعد سحب القثطار.

2 ـ الطريقة الثانية: الطريق الفخذي عبر الجلد:

هي الطريقة الأكثر استعمالاً في الوقت الحاضر، ويتم الدخول فيها عبر الجلد، وتجرى عادة بقثطرة الشريان الفخذي (للقثطرة القلبية اليسرى)، والوريد الفخذي (للقثطرة القلبية اليمنى) في منطقة المِغبَن الأيمن، وعند الضرورة يمكن إجراؤها في المغبن الأيسر. إن أفضل طريقة لإجراء القثطرة بالطريق الفخذي عبر الجلد هي طريقة سيلدينغر (Seldinger)؛ حيث يتم الدخول إلى تجويف الوعاء المطلوب بواسطة إبرة خاصة، ثم يدخل من خلالها سلك دليل وتسحب الإبرة، وبعد ذلك يدخل على السلك الدليل موسع تحيط به قنية إدخال، ثم يسحب الموسع لتبقى قنية الإدخال ضمن تجويف الوعاء.

يكون الاختلاف في الدخول عبر الشريان أو الوريد الفخذي في تحديد مكان الدخول؛ حيث يتم الدخول إلى الشريان الفخذي عند أسفل الرباط الإربي بنحو 1سم تقريباً، فيجس الشريان ويحبس بين إصبعين، ويتم الدخول بينهما مباشرة. أما الوريد الفخذي فيقع أنسي الشريان مباشرة (في الجهة الداخلية منه)، فيتم جس الشريان الفخذي وحصره بين أصابع المقثطر ثم يتم الدخول أنسيه تماماً. هذا، وإن نقاط العلامات الرئيسية للمنطقة الإربية هي: الشوك الحرقفي الأمامي ـ العلوي (عظمة الحوض النافرة)، حدبة العانة، والرباط الإربي الواصل بينهما. ويتواجد

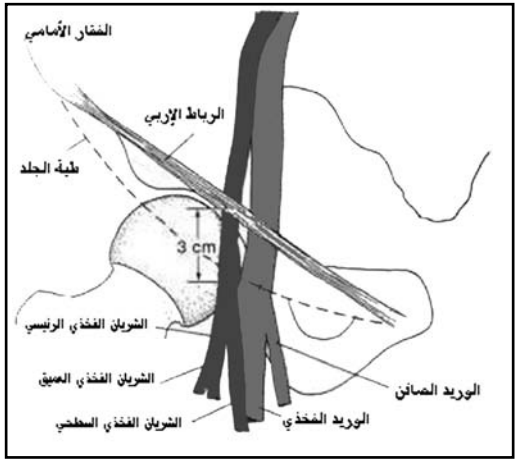

(الشكل 14): رسم تخطيطي يظهر تشريح المنطقة الإربية

كلٌّ من العصب والشريان، والوريد الفخذي في المثلث الفخذي تحت الرباط الإربي مباشرة.

هذا، ومن جهة أخرى، فإن الدخول إلى الوريد يتم بواسطة قُنية عادية مفتوحة النهاية، أما الدخول إلى الشريان، فيتم بواسطة قُنية إدخال خاصة لها صمام في نهايتها لمنع الدم من الخروج تحت تأثير ضغط الدم في الشريان الفخذي.

يفضل معظم المقثطرين حالياً الدخول عبر المدخل الفخذي على الدخول عبر المدخل العضدي، ويستخدم الطريق الفخذي بشكل أكيد في الحالات التالية:

1 ـ عند معظم آفات القلب الخلقية ورأب الصمام التاجي.
2 ـ عند مرضى ظاهرة رينو.
3 ـ عند النساء الشابات، لأن الشريان العضدي عندهن صغير ويميل للتشنج.
4 ـ عند وجود همهمة في الشريان تحت الترقوة الأيمن ـ تدل على تضيق محتمل.
5 ـ عند القثطرة بهدف وضع المضخة البالونية داخل الأورطة.
6 ـ عند القثطرة بهدف إجراء استئصال العصيدة الإكليلية التاجية.
7 ـ عند المرضى الذين أُجريت لهم أكثر من قثطرتين بالطريق العضدي.

ـ قثطرة القلب الأيسر عبر الحاجز البطيني:

وهي عبارة عن عملية الوصول إلى القلب الأيسر (الأذين الأيسر والبطين الأيسر) عن طريق إجراء القثطرة القلبية اليمنى، ومن ثم المرور عبر ثقب موجود أساساً (عيب خلقي)، أو عبر ثقب مصطنع في الحاجز الأذيني أو الحاجز البطيني إلى أجواف القلب اليسرى (الأذين أو البطين).

يستخدم هذا النوع من القثطرة في حالات تضيق الصمام الأورطي الشديد، بحيث لايمكن تجاوز الصمام بالطريق الراجع؛ وكذلك عند المرضى الذين زُرع لهم صمام أورطي صنعي ذو قرص مائل. هذا، وتعتبر هذه الطريقة في الوقت الحاضر طريقة أساسية في بعض تقنيات القثطرة العلاجية (مثل: رأب الصمام التاجي بالبالون).

* أدوات القثطرة القلبية:

1 ـ مجموعة الإدخال:

هي مجموعة الأدوات التي يستعملها الطبيب الذي يقوم بعملية القثطرة للدخول إلى داخل تجويف الوعاء الدموي الذي سيجري القثطرة عن طريقه، ومن ثَمّ يدخل عن طريقها القثطار اللازم للوصول إلى القلب، وهي تتألف من:

ـ **الإبرة**: يدخل بواسطتها عبر جدار الوعاء الدموي المراد قثطرته.

ـ **السلك الدليل**: يدخل من خلال الإبرة إلى داخل الوعاء ويكون معقوف النهاية.

ـ **الموسع**: يستخدم لتوسيع فتحة الدخول بمحاذاة السلك الدليل.

ـ **قنية الإدخال**: يتم إدخالها في فتحة الدخول المتوسعة؛ وتكون قنية الإدخال الوريدية مفتوحة النهاية، في حين تكون قنية الإدخال الشريانية ذات صمام يمنع خروج الدم من الشريان تحت تأثير الضغط الشرياني، ويوجد في نهايتها حنفية ثلاثية الاتجاه موصول بها أنبوب جانبي لقياس ضغط الدم داخل الشريان.



(الشكل 15): مجموعة الإدخال (الإبرة وقنية الإدخال مع الأنبوب الجانبي، والسلك الدليل معقوف النهاية)

2 ـ القثاطر:

تستعمل أنواع كثيرة جداً من القثاطر في إجراء القثطرة القلبية، وسنذكر أهمها:

1 ـ قثطار (NIH): قثطار مغلق النهاية، ذو فتحات جانبية في نهايته، وله انحناء يمكّنه من الدخول من الأذين الأيمن إلى البطين الأيمن فالشريان الرئوي يستعمل عادة في القثطرة القلبية اليمنى، ويمكن من خلاله الحقن في أجواف القلب وأوعيته.

2 ـ قثطار كورناند (Cornand): قثطار مفتوح النهاية، دون فتحات جانبية، له انحناء مميز يساعده في المناورة والدخول من الأذين الأيمن إلى البطين الأيمن والشريان الرئوي. ويمكن دفعه في أحد فروع الشريان الرئوي لقياس الضغط الإسفيني الرئوي.

3 ـ قثطار (ذيل الخنزير Pigtail): قثطار ذو نهاية مفتوحة ومعقوفة مع فتحات جانبية، مما يسمح بالحقن عبره، مع كونه غير راضّ لجدران الأوعية والقلب. يستعمل عادة في القثطرة القلبية اليسرى للحقن داخل الأورطة والبطين الأيسر.

4 ـ قثطار جودكينز (Judkins): يستعمل لقثطرة وتصوير الشرايين التاجية، وهو ذو نهاية مفتوحة مع انحناءات مميزة تسمح له بالدخول عبر فوهات الشرايين التاجية المناسبة. له نوعان؛ أحدهما للشريان التاجي الأيسر والآخر للشريان التاجي الأيمن.

5 ـ قثطار آمبلاتز (Amplatz): مشابه لقثطار جودكينز، ويفيد في الدخول إلى الشرايين التاجية عند تعذر الدخول بقثطار جودكنز كونه يمكن أن يرتكز على الصمام الأورطي.

6 ـ قثطار سونز (Sons): يفيد للدخول إلى الشرايين التاجية عن طريق الذراع.

7 ـ القثطار متعدد الأهداف (Multipurpose; MP): قثطار يجمع بين وجود فتحة في نهايته مع فتحات جانبية، مما يجعله يحل محل العديد من القثاطر المذكورة.

8 ـ قثطار ليهمان (Lehman): قثطار ذو نهاية دقيقة مسدودة غير راضّة لجدار القلب.

9 ـ قثطار المجازات الوريدية: يستعمل لقثطرة المجازات الوريدية بعد الجراحة.

10 ـ قثطار الشريان الثديي البطيني.

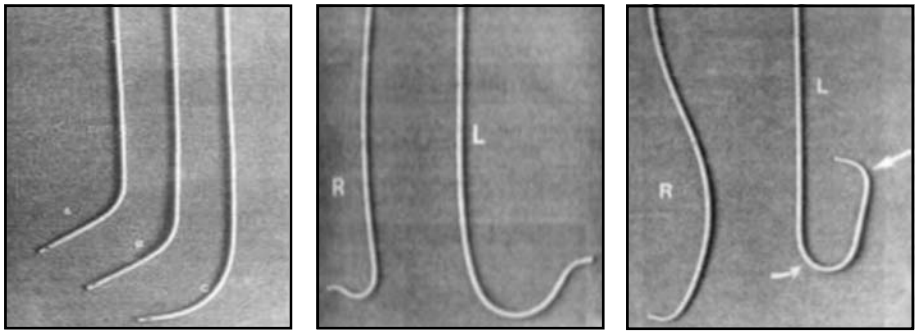

قثطار جودكينز **قثطار أمبلاتز** **القثطار متعدد الأهداف**

(الشكل 16): بعض أهم أنواع القثاطر القلبية

* تحضير المريض للقثطرة القلبية:

قبل إجراء القثطرة القلبية يجب تحضير المريض نفسياً وطبياً بشكل جيد، ويعتبر هذا العمل من مسؤولية الطبيب المقثطر وفريقه الطبي.

إن من واجب الطبيب المقثطر الجلوس إلى المريض وعائلته مباشرة بعد اتخاذ قرار إجراء القثطرة، وذلك ليشرح لهم بشكل عام ماذا سيتم عمله للمريض؟ وإعلامهم بعد ذلك بخطورته ومضاعفاته المحتملة، ويبين لهم أن هذه المضاعفات أصبحت نادرة الحدوث بعد التطور الكبير الذي طرأ على مختبرات وتقنيات القثطرة القلبية. كما يجب طمأنة المريض ودعمه عاطفياً.

أما التحضير الدوائي فيهدف إلى إزالة القلق عند المريض، حيث إن القلق الشديد قد يؤدي إلى حصول منعكس عصبي (مبهمي) فور الدخول إلى مختبر

القثطرة، أو عند البدء بها أو عند سحب القثاطر. كما أن القلق الشديد قد يسبب إثارة الألم الصدري عند المرضى المصابين بداء القلب الإقفاري.

هذا ويتم تحضير البالغين دوائياً بإعطاء الأدوية التالية قبل ساعتين من إجراء القثطرة:

1 ـ ديازيبام (Diazepam-valium): بجرعة 5-10 ملجرام عن طريق الفم، ويمكن إعطاؤه جرعة صغيرة إضافية بالوريد عند بدء القثطرة إذا ظل متوتراً.
2 ـ داي فنيل هيدرامين (بنادريل: Benadril): بجرعة 25-50 ملجرام فموياً.
3 ـ يفضل البعض إعطاء 0.4 ملجرام أتروبين تحت الجلد عند إجراء تصوير الشرايين التاجية الانتقائي، وذلك لتجنب بطء القلب الشديد.

ويتم تحضير الأطفال دوائياً قبل إجراء القثطرة القلبية على الشكل التالي:

ـ عند الأطفال ذوي الوزن أقل من 25 كيلوجرام.

1 ـ التريمبرازين (Trimeprazin- vallergan): بجرعة 4 ملجرام/ كجم فموياً قبل إجراء القثطرة بساعتين. وهو دواء مضاد للهيستامين له تأثير مركز.
2 ـ الأمنوبون (Omnopon): مشتق أفيوني، يُعطى بجرعة 0.4 ملجرام/ كجم قبل إجراء القثطرة بساعتين.

ـ عند الأطفال ذوي الوزن 25-40 كيلوجرام:

يعطى 10 ملجرام من الأمنوبون مع 0.2 ملجرام سكوبولامين (Scopolamin) عضلياً قبل إجراء القثطرة القلبية بساعتين. السكوبولامين دواء مشابه للأتروبين له تأثير مضاد لتشنج العضلات الملساء.

يتم إجراء القثطرة القلبية تحت التخدير الموضعي عادة، وذلك للحاجة إلى تعاون المريض لأداء بعض المناورات التنفسية والسعال، والإعلام عن حصول ألم صدري، أو أي أعراض تحسسية أثناء القثطرة. كما أن التخدير العام يغيّر من القيم الديناميكية الدموية ومن إشباع الأكسجين. يجرى التخدير العام عادة فقط عند الرضّع والأطفال شديدي التهيج الذين لايمكن السيطرة عليهم بالتحضير الدوائي

الاعتيادي. ويُفضل إجراء التخدير العام بإعطاء الكيتالار (Kitalar).

هذا، وبشكل عام يتم عادة تحضير المريض للقثطرة القلبية على الشكل التالي:

1 ـ التحضير النفسي والمعنوي قبل فترة وجيزة من إجراء القثطرة القلبية.

2 ـ ضبط سكر الدم والضغط الشرياني عند المرضى المصابين بهذه الأمراض.

3 ـ يجب إيقاف مضادات التخثر الفموية قبل 3-5 أيام من موعد القثطرة، وتُستبدل بالهيبارين الذي يُوقف قبل القثطرة بـ 4 ساعات على الأقل، ويستأنف إعطاءه مع مضادات التخثر الفموية حسب الأصول بعد الاطمئنان إلى توقف النزف بعد القثطرة. ويجب أن يكون زمن البروثرومبين (PT) قبل القثطرة ≤18 ثانية حتى تكون آمنة. أما الأسبرين فلا داعي لأن يوقف، وكذلك بالنسبة لأي أدوية أخرى يتناولها المريض.

4 ـ قبل موعد القثطرة بعدة أيام يجب إجراء الفصادة عند المرضى المصابين باحمرار الدم (كثرة كريات الدم الحمراء)، والذين يتجاوز خضاب الدم لديهم 18 جرام/لتر، وذلك لتقليل احتمال حدوث خثرات شريانية أو وريدية لديهم بعد إجراء القثطرة.

5 ـ يتم إدخال المريض إلى المستشفى قبل 24 ساعة من إجراء القثطرة القلبية، ويجرى له فحص الدم الروتيني، (وبخاصة فحوصات الدم الخاصة بحالة التخثر ـ تعداد الصفائح الدموية (PL)، زمن البروثرومبين (PT)، زمن الثرومبوبلاستين الجزئي (PTT)، تخطيط القلب الكهربائي، أشعة للصدر، وفحص طبي روتيني.

يمكن أن تجرى القثطرة القلبية في بعض المراكز في العيادة الخارجية لبعض المرضى المستقرة حالتهم، وتجرى لهم الفحوصات المذكورة في صباح يوم القثطرة.

6 ـ يجب أن يمتنع المريض المدخن عن التدخين تماماً قبل 24 ساعة على الأقل من إجراء القثطرة القلبية، وذلك حتى تعود الشرايين التاجية إلى طبيعتها.

7 ـ يجب أن يمتنع المريض عن الطعام والشراب (صيام كامل) لمدة 8-10 ساعات على الأقل قبل إجراء القثطرة، ويُسمح فقط بتناول جرعة الأدوية الصباحية مع قليلٍ من الماء.

8 ـ في مساء يوم القثطرة يقوم المريض بحلاقة منطقة العانة والمغبنين وينظفهما جيداً، ثم يأخذ حماماً ساخناً، ويخلد للنوم مبكراً.

أما في صباح يوم القثطرة، وقبل إجرائها بساعتين على الأقل، يتم إجراء مايلي:

1 ـ يعطى المريض التحضير الدوائي، ويوقف الهيبارين إذا كان المريض يستعمله.

2 ـ يعطى المريض الجرعة الصباحية من أدويته المعتادة مع قليل من الماء. مع ملاحظة عدم إعطاء جرعة الأنسولين الصباحية لمرضى السكر لأن المريض صائم وقد يتعرض لهبوط سكر الدم أثناء القثطرة.

3 ـ يُطلب من المريض الذهاب إلى الحمام لقضاء حاجته حتى لايضطر لذلك أثناء القثطرة، كما لاتعطى المدرات البولية في صباح يوم القثطرة لنفس السبب.

4 ـ يُطلب من المريض التجرد من جميع ملابسه، وساعته وما يرتديه من حُلّيّ، ويعطى لباساً خاصاً معقماً ليرتديه.

5 ـ يتم فتح وريد، ويوضع للمريض محلول وريدي احتياطيٌ.

6 ـ في الوقت المحدد يتم نقل المريض برفقة ممرضة إلى مختبر القثطرة على كرسي متحرك، لغاية وضعه على طاولة القثطرة، ولا يُسمح له بالسير أبداً.

* عملية إجراء القثطرة القلبية:

يتم إجراء القثطرة القلبية في مختبر خاص يدعى ـ مختبر القثطرة القلبية وهو مجهز بطاولة عمليات خاصة بالقثطرة (سهلة التحرك في جميع الاتجاهات) يستلقي عليها المريض، ومحاطة بأجهزة أشعة وآلات تصوير سينمائي دقيقة وحساسة للغاية لمراقبة وتصوير عملية القثطرة.

بعد وضع المريض على طاولة القثطرة يُطلب إليه إلتزام الهدوء وعدم الحركة. ثم يبدأ الطبيب المقثطر ومساعدوه بتنظيف منطقة الدخول وتعقيمها بشكل جيد، ويتم تغطية ماحولها بواسطة أقمشة معقمة، وتُترك فقط منطقة الدخول مكشوفة.

بعد ذلك يقوم الطبيب بحقن المخدر الموضعي في منطقة الدخول، فيبدأ الحقن سطحياً بواسطة إبرة صغيرة ورفيعة حتى لايشعر المريض بالألم، ثم يقوم بعدها بالحقن في العمق بواسطة إبرة أطول وأكبر حجماً حتى يتم تخدير كامل منطقة الدخول. وبعد التأكد من تخدير منطقة الدخول تماماً، يبدأ الطبيب بخزع الوعاء المراد الدخول عبره بواسطة إبرة الدخول، ثم يَسحب دليل الإبرة ليخرج منها الدم ويتأكد أنها في تجويف الوعاء تماماً، عندئذ يدخِل فيها السلك الدليل إلى تجويف الوعاء ويَسحب الإبرة مبقياً على السلك الدليل داخل التجويف مع الضغط مكان الثقب.

بعد ذلك، مهتدياً بالسلك الدليل، وبحركات دائرية، يقوم بإدخال الموسع وعليه قنية الإدخال، وعند التأكد من وصول القنية إلى تجويف الوعاء واستقرارها في جوفه يسحب السلك الدليل، ثم يدخل القثاطر الخاصة حسب نوع القثطرة القلبية المراد إجراؤها. طريقة الدخول هذه تدعى طريقة سيلدنغر (Seldinger)، وهي أفضل الطرق وأكثرها استخداماً في الوقت الحالي.

يدوم إجراء القثطرة القلبية التشخيصية عادة أقل من 30 دقيقة، أما القثطرة القلبية العلاجية فقد تدوم حوالي 3-4 ساعات تقريباً.

* التصوير القلبي ـ الوعائي:

يتضمن التصوير القلبي ـ الوعائي حقن مادة تباين ظليلة شعاعياً في حجرات القلب أو في الأوعية الدموية، ومن ثَمّ تصويرها شعاعياً وسينمائياً، وبذلك نستطيع مشاهدة خصائصها التشريحية من الداخل.

ـ المادة الظليلة:

استُعمِلت المادة الظليلة في القثطرة القلبية لأول مرة في عام 1947م. وإن

جميع المواد الظليلة المستعملة حالياً هي مواد شاردية يودية، تُطرح جميعها عن طريق الكلية بنسبة 99٪، بينما يُطرح 1٪ منها فقط عن طريق المرارة (الكبد).

الجرعة المتوسطة لهذه المواد الظليلة هي 1 ملجرام/ كجم من وزن المريض، ويمكن أن تزداد أو تنقص بحسب وزن الجسم، وشدة المرض الوعائي الرئوي، وحالة المريض الإكلينيكية. يجب أن تؤقت الزرقات المتسلسلة حسب ماتسمح به حالة المريض، لأنه قد تحدث تبدلات ديناميكية دموية مهمة بعد حقن المادة الظليلة، مثل:

1 ـ توسع وعائي محيطي ملحوظ خلال 30 ثانية من زرق المادة الظليلة، يرافقه هبوط عابر في ضغط الدم مع تسرع القلب، يتراجع خلال دقيقة أو دقيقتين فقط يشعر خلالها المريض بحرارة وتوهج يزحف من منطقة الصدر إلى كافة أنحاء الجسم.

2 ـ يزداد حجم البلازما بنسبة 2-14٪، وحلوليتها بنسبة 3-9٪ خلال دقيقة إلى دقيقتين بعد حقن المادة الظليلة، مما يسبب زيادة الحجم الدموي العابر وزيادة الحمل القبلي للقلب.

3 ـ حدوث تأثير سلبي خفيف للمادة الظليلة على تقلصية العضلة القلبية.

توجد مواد ظليلة غير شاردية (غير متأينة) لها نفس اللزوجة والمحتوى اليودي، لكنها لاتنشحن، ولها نصف أوسمولية المواد الشاردية (المتأينة)، مما يُنقِص تأثيراتها الحلولية المذكورة أعلاه. وأهم مميزاتها:

1 ـ لها سمية كلوية أقل.

2 ـ تسبب توسع وعائي أقل.

3 ـ تسبب حمل ديناميكي دموي أقل.

4 ـ تسبب تثبيط أقل لتقلص العضلة القلبية.

العيب الوحيد لهذه المواد هو كلفتها الباهظة، لذا تُستعمل بشكل أساسي عند الأطفال المصابين بقصور القلب، والبالغين المصابين بمرض قلبي وكلوي شديد.

ـ تصوير أجواف القلب وشرايينه الكبيرة:

يفيد التصوير الظليل للأذين الأيمن والبطين الأيمن في تحديد وتشخيص معظم أمراض القلب الخلقية والأمراض الصمامية.

يتم الدخول إلى الأذين الأيمن عن طريق القثطرة اليمنى، ويتم حقن المادة الظليلة والتصوير في وضعيات مختلفة. ثم يتم الدخول بعد ذلك إلى البطين الأيمن عبر الصمام ثلاثي الشُرف وحقن المادة الظليلة وتصويره في مختلف الوضعيات. بعد ذلك يتم الدخول إلى الشريان الرئوي وقياس الضغط الإسفيني الرئوي، ومن ثَمّ يتم حقن المادة الظليلة ضمن الشريان وتصويره مع فروعه الرئيسية.

يعتبر حقن مادة التباين الشعاعي (المادة الظليلة) في البطين الأيسر وتصويره، جزءاً مهماً من عملية القثطرة القلبية اليسرى. وهو يفيد في تقدير وظيفة البطين الأيسر وتحري الشذوذ في حركية جداره (نقص الحركية، سوء الحركية.. إلخ). كما يفيد في حساب الأحجام البطينية والكسر القذفي (EF)، الذي يساوي 50-80٪ من حجم نهاية الانبساط، وهو معيار جيد لوظيفة العضلة القلبية.

كما يفيد تصوير البطين الأيسر بالوضع المائل الأيمن (30 درجة) في تقييم الصمام التاجي والأورطي. حيث يشاهد القلس (القصور) التاجي بسهولة بظهور المادة الظليلة في الأذين الأيسر أثناء انقباض البطين الأيسر، ويمكن تقدير شدته بحسب كمية المادة الظليلة التي ترجع إلى الأذين الأيسر (كما ذُكر سابقاً).

يسمح تصوير البطين الأيسر بالوضع الأمامي المائل الأيسر كشف العيب الحاجزي البطيني (الفتحة بين البطينين)، كما يمكن مشاهدة الخثرات الجدارية ضمن حجيرة البطين، وهي أكثر ماتحدث في قمة البطين الأيسر. كما يُظهِر أيضاً تصوير البطين الأيسر مستوى تضيق أو انسداد مخرج البطين.

يفيد الحقن السريع للمادة الظليلة في الأورطة الصاعد بكشف شذوذ الأورطة والصمام الأورطي والأنورزم الأورطية وتسلخ الأورطة. كما يمكن مشاهدة الاتصالات الشاذة بين الأورطة والجانب الأيمن من القلب (بقاء القناة الشريانية السالكة).

ـ تصوير الشرايين التاجية الانتقائي:

يتضمن هذا الإجراء حقناً للمادة الظليلة في الشرايين التاجية، حيث يتم وضع رأس القثطار في فوهة الشرايين التاجية الأيسر ثم الأيمن تحت المراقبة الشعاعية، ثم يتم حقن المادة الظليلة يدوياً أثناء التصوير الشعاعي ـ السينمائي. ويتم تصوير كل شريان تاجي في عدة مساقط (وضعيات) ليتم التقاط صور واضحة للشريان من عدة اتجاهات.

يفيد تصوير الشرايين التاجية الانتقائي في كشف تضيقاتها، وكشف الشذوذات الخلقية في الدوران الإكليلي، والنواسير الشريانية ـ الوريدية التاجية، وتقييم حالة المجازات التاجية بعد الجراحة القلبية.

دخل تصوير الشرايين التاجية عصره الحديث على يد مايسون سونز (Sons) في عام 1958م عندما طور طريقة موثوقة وآمنة لتصوير الشرايين التاجية الانتقائي. وتستعمل طريقة سونز قثطاراً واحداً فقط يدخل بالطريق المرفقي (شريان عضدي، شريان إبطي، شريان تحت الترقوة، الأورطة الصاعد، الشرايين التاجية). مميزات هذه الطريقة أنها تتطلب قثطاراً واحداً فقط، وسهلة المناورة، وتجنب المريض رض الشريان الحرقفي والأورطة. أما مساوئها فهي فتح الشريان العضدي جراحياً.

في عام 1967م طور الطبيب آمبلاتز (Amplatz) والطبيب جودكينز (Judkinz) طريقة القثطرة الشريانية عبر الجلد (التي وصفها العالم سيلدينجر عام 1953)، وسميت بطريقة جودكينز، وهي الأكثر استعمالاً في الوقت الحالي في كل مكان. تستعمل هذه الطريقة ثلاث قثاطر، واحد لكل شريان تاجي، وقثطار ذيل الخنزير الخاص بتصوير البطين الأيسر.

ميزات هذه الطريقة أنها تتم بقثطرة الشريان الفخذي عبر الجلد دون الحاجة لفتحه. ومساوئها هي الحاجة لتبديل ثلاث قثاطر كل مرة، وما تتطلب من جهد أثناء القثطرة.

في محاولة للجمع بين مميزات كلاً من تقنية سونز وتقنية جودكينز، قام

الطبيبان سكون ماكر (Schon Maker) وكينغ (King) في عام 1968م بتطوير طريقة تستخدم قثطاراً واحداً بالطريق عبر الجلد، وسميت بطريقة سكون ماكر.

ولازالت طريقة جودكينز هي الأكثر استخداماً لتصوير الشرايين التاجية الانتقائي، وفيما يلي وصفاً مختصراً لكيفية إجرائها:

بعد قثطرة الشريان الفخذي بطريقة سيلدنجر، يُدخل قثطار ذيل الخنزير قياس 7-8 على سلك الدليل المغطى بالتفلون حتى يصل إلى جوف البطين الأيسر. ثم يُسحب السلك الدليل، ويُغسل القثطار جيداً، ويعطى المريض 5000 وحدة هيبارين بالوريد، ثم تُسجل الضغوط في البطين الأيسر.

بعد ذلك يُحقن 35-40 ملي من اليوروجرافين (المادة الظليلة) في البطين الأيسر بالوضع الأمامي المائل الأيمن (RAO)، ويصور على فيلم سينمائي أبيض وأسود قياس 35 ملي متر بسرعة 50 متر/ ثانية. وحديثاً أصبحت الأفلام تُسجل على أقراص مضغوطة (CD) بواسطة الكومبيوتر. يتم حقن البطين الأيسر بواسطة محقنة آلية تحت الضغط العالي، أما حقن الشرايين التاجية فيتم بشكل يدوي.

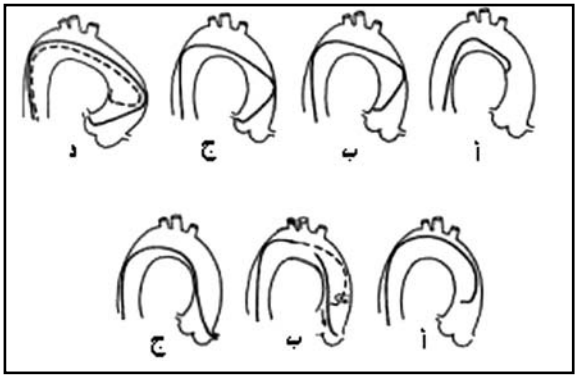

(الشكل 17): رسم توضيحي يبين كيفية إدخال القثطار في الشرايين التاجية بطريقة جودكينز

بعد تصوير البطين الأيسر يُدخل السلك الدليل مرة أخرى، ويُسحب قثطار ذيل الخنزير ويُدخل مكانه قثطار (جودكينز أيسر)، ويتم دفعه إلى فوهة الشريان التاجي الأيسر حيث يدخل فيها بسهولة في 90٪ من الحالات، فيتم حقن المادة الظليلة فيه ويُصور بعدة وضعيات. بعد ذلك يتم تبديل القثطار، فيُدخل قثطار

(جودكينز أيمن)، الذي يصل إلى الأورطي الصاعد وذروته متجهة نحو الأيسر، ثم يُدار مع عقارب الساعة حتى تصبح ذروته نحو الأيمن وتدخل في فوهة الشريان التاجي الأيمن، تُحقن المادة الظليلة فيه ويُصور الشريان بعدة وضعيات.

يجب أن تُمتص كمية صغيرة من المادة الظليلة قبل كل زرقة في الشرايين التاجية، وذلك لتجنب حدوث الصمّة الهوائية. كذلك يجب الاستمرار في قياس الضغط، إلا في أثناء حقن المادة الظليلة.

هذا، وفور حقن المادة الظليلة يحدث عادة هبوط في ضغط الدم، لكنه يزول تلقائياً أو بالسعال الذي يرفع الضغط داخل الصدر، فيرفع ضغط الأورطة مؤقتاً ويساعد على إزالة المادة الظليلة منه. أما إذا لم يتراجع انخفاض الضغط خلال عدة ثوان فيتوجب إعطاء رافعات الضغط، وخاصة عند المرضى المصابين بتضيقات تاجية مهمة، لضرورة تأمين ضغط تروية تاجي كافٍ لديهم. أما عند المرضى الذين يصابون بألم صدري أثناء القثطرة، فيجب إعطاؤهم النتروجليسرين تحت اللسان أو بالوريد. وقد يكشف التصوير وجود تشنج تاجي، وعندها يفيد إعطاء النتروجليسرين داخل الشريان التاجي نفسه.

إذا تفاقم قصور القلب بعد حقن المادة الظليلة، يجب إعطاء الفوروسمايد وريدياً. أما إذا حدث اضطراب النظم القلبي، فيجب تداركه بالطريقة المناسبة، وسحب القثطار فوراً من الشريان التاجي. يزال التسرع والرجفان البطيني الذي قد يحدث بشكل نادر جداً، بواسطة الصدمة الكهربائية المناسبة بمزيل الرجفان.

يجب تدريب جميع العاملين في مختبر القثطرة القلبية بشكل جيد على إجراءات الإنعاش القلبي ـ التنفسي، لأنه قد يحدث خلل في ضربات القلب (لانظميات) خطيرة مهددة للحياة عند المرضى غير المستقرين في جميع مراحل القثطرة وتصوير الشرايين التاجية.

ـ وضعيات تصوير الشرايين التاجية الانتقائي:

لغاية عام 1973م كان يُجرى تصوير الشرايين التاجية بعدة وضعيات بحسب المستوى المستعرض للجسم فقط (أمامي، جانبي، أيمن، أيسر..)، عندما

سجل الطبيب بونيل (Bunnell) فوائد وضعيات التصوير مع تزوي سهمي للحزمة الشعاعية بحسب المحور الطولاني للجسم (رأسي: Cranial، ذيلي: Caudal) وقد حسّن استعمال هذه الوضعيات القدرة على رؤية الأجزاء الدانية من الشريان التاجي الأيسر، كما حسّن أيضاً من قدرة التشخيص بنسبة 30-40٪، وكشف حوالي 20٪ من التضيقات التي أخفقت الوضعيات المستعرضة في إظهارها. وقد تم تطوير جيل جديد من أجهزة التصوير الشعاعي التي تتمكن من إجراء هذه الوضعيات بسهولة بالغة بدورانه حول المريض بشكل كامل تقريباً.

هذا وإن الوضعيات الأساسية لتصوير الشريان التاجي الأيسر التي تجرى في معظم مختبرات القثطرة القلبية هي:

1 ـ الوضع الأمامي ـ الخلفي مع تزوي ذيلي A-P/ Caudal.
2 ـ الوضع الأمامي ـ الخلفي مع تزوي رأسي A-P/ Cranial.
3 ـ الوضع المائل الأمامي الأيسر مع تزوي ذيلي LAO/ Caudal.
4 ـ الوضع المائل الأمامي الأيسر مع تزوي رأسي LAO/ Cranial.
5 ـ الوضع المائل الأمامي الأيمن مع تزوي ذيلي RAO/ Caudal.
6 ـ الوضع المائل الأمامي الأيمن مع تزوي رأسي RAO/ Cranial.

أما وضعيات تصوير الشريان التاجي الأيمن المستعملة فهي:

1 ـ الوضع المائل الأمامي الأيمن ـ مستقيم.
2 ـ الوضع المائل الأمامي الأيسر ـ مستقيم.
3 ـ الوضع المائل الأمامي الأيسر مع تزوي رأسي.

ـ قراءة نتائج فحص تصوير الشرايين التاجية الانتقائي:

تظهر النتائج النهائية لتصوير الشرايين التاجية الانتقائي بعد قراءة الفيلم الذي تم تصويره أثناء عملية القثطرة، ويمكن أن تكون النتيجة كما يلي:

1 ـ ***شرايين تاجية سليمة***: وذلك حين لايوجد أي تضيق في أي من الشرايين التاجية.

شريان طبيعي　　شريان متضيق　　شريان مسدود بشكل شبه تام

(الشكل 18): درجات تضيق الشريان التاجي

2 ـ ***شرايين تاجية متضيقة***: يوجد عادة تضيق ثابت بسبب وجود عصيدة بارزة داخل تجويف الشريان التاجي بحيث تسبب إعاقة سريان الدم فيه. وتُقدر شدة تضيق الشريان التاجي باستعمال النسبة المئوية التي نحصل عليها بتقدير النسبة بين قياس قطر الشريان في مكان التضيق إلى قياس قطره في المنطقة السليمة قبل التضيق مباشرة. هذه الطريقة دقيقة نوعاً ما في التضيقات الخفيفة جداً أو الشديدة جداً، أما في التضيقات المتوسطة من 40-80٪ فيوجد اختلاف في آراء مختلف الملاحظين بنسبة 20٪ تقريباً. وتُصنف التضيقات كما يلي:

ـ شريان عصيدي: عندما ينقص قطر الشريان بنسبة خفيفة ≤30٪، يكون التضيق خفيف، وليس له قيمة إكلينيكية فعلية.

ـ شريان متضيق: عندما ينقص قطر الشريان بنسبة 50٪ أي (75٪ من مساحة المقطع المعترض للشريان) يكون التضيق متوسطاً، وبالكاد يكون مهماً. أما عندما ينقص قطر الشريان بنسبة ≥75٪ أي (90٪ من مساحة المقطع المعترض للشريان)، يكون التضيق شديداً بشكل كافٍ لإحداث نقص التروية.

ـ انسداد تحت تام: حين تمر كمية قليلة فقط من الدم عبر الشريان.

ـ انسداد تام: حين يتوقف مرور الدم بشكل كامل عند مكان الانسداد.

3 ـ ***الانسدادت التامة:*** تحدث الانسدادات التامة للشرايين الكبرى غالباً عند نقاط تفرعها.

4 ـ ***شريان تاجي توسعي (Ectatic coronary artery):*** لشريان ذي جدار مترهل، وتجويف واسع، ويحتاج الدم وقتاً طويلاً لعبور هذه المنطقة، ويحدث ركود دموي فيها.

5 ـ ***شريان تاجي ذو جريان بطيء:*** يكون الشريان التاجي طبيعياً تماماً، لكن يكون جريان الدم عبره بطيئاً. تشاهد هذه الظاهرة في حالات سوء وظيفة البطانة الشريانية، تناول الأدوية المبطئة للقلب (حاصرات بتا ـ إندرال، تينورمين، لوبرسور...).

6 ـ **الجسر العضلي:** تكون الشرايين التاجية سليمة، لكن أحد الشرايين (غالباً الأمامي النازل) قد يُغطس ضمن العضلة القلبية لمسافة مختلفة، مما يُشكّل جسر عضلي يضغط عليه من الخارج أثناء الانقباض مسبباً إعاقة جريان الدم فيه.

7 ـ ***شرايين تاجية متشنجة:*** يكون الشريان التاجي طبيعياً، إلا أنه قد يظهر أثناء القثطرة تضيقاً متغير الشدة والمكان أثناء الفحص. يمكن أن يتحرض تشنج الشريان التاجي الأيمن بقمة القثطار نفسه، وهذا أقل حدوثاً في الشريان التاجي الأيسر. لذلك يجب نفي التشنج التاجي المحرض بالقثطار عند وجود تضيق في القسم الداني من الشريان التاجي الأيمن، فيتم سحب القثطار ويعطى النيتروجليسرين ويعاد تصوير الشريان. أما عندما يُكتشف تضيق في الجذع الأيسر الرئيسي، فيجب اعتباره عضوياً أكثر من كونه تشنجياً محرضاً بالقثطار، وذلك بسبب ندرة تشنج هذا الشريان.

* العناية بالمريض بعد القثطرة القلبية:

عند الدخول عبر الجلد من منطقة الفخذ (وبخاصة عند القثطرة اليسرى والدخول عبر الشريان الفخذي) يجب اتباع التعليمات التالية:

1 ـ فور انتهاء القثطرة وسحب القثاطر وقُنية الإدخال يقوم الطبيب المساعد بالضغط على مكان الدخول فوق الشريان الفخذي حتى يتأكد من توقف النزف؛ ثم يقوم بعد ذلك بوضع ضمادة خاصة قاسية (عبارة عن قطعة خشبية بيضاوية الشكل بحجم قبضة اليد تقريباً ملفوف فوقها قطن مع شاش طبي) تُربط بشدة بواسطة رباط ضاغط فوق مكان الدخول، لتؤمن ضغطاً كافياً يمنع النزف، وتترك لمدة ست ساعات على الأقل، يُمنع المريض خلالها من تحريك ساقه. أما

إذا كانت القثطرة يمنى، والدخول عبر الوريد الفخذي، فيكفي وضع الضمادة الضاغطة لمدة ساعتين فقط.

هذا، ويجب الانتباه بشكل خاص لتأمين ضغط كافٍ وإرقاء جيد عند البدينين والمصابين بارتفاع ضغط الدم، والذين كانوا يستعملون مضادات التخثر قبل القثطرة.

2 ـ يجب طمأنة المريض المتوتر، وتهدئته بالمهدئات البسيطة عند الضرورة ـ كالديازيبام (Diazepam).

3 ـ يجب أن يبقى المريض في سريره مع عدم تحريك الطرف أو ثنيه لمدة ست ساعات على الأقل عند القثطرة اليسرى (الدخول عبر الشريان الفخذي)، وساعتين عند القثطرة اليمنى (الدخول عبر الوريد الفخذي)، وذلك لأن النزف الوريدي يكون أضعف وينتهي بشكل أسرع بسبب ضغطه المنخفض وعدم احتواء جداره على ألياف عضلية.

4 ـ يجب قيام الطبيب المساعد بمراقبة مكان دخول القثطرة والضمادة مرة كل 10-15 دقيقة على الأقل، والتأكد من عدم حدوث أي نزف أو تجمع دموي.

5 ـ يجب قيام الطبيب بمراقبة الطرف المقثطر كل نصف ساعة على الأقل، حيث يقوم بجس النبض في القدم، جس حرارة الطرف، فحص حركة الأصابع، فحص الإحساس وتحري وجود تنميل في الأصابع. كما يتم التنبيه على المريض بضرورة الإبلاغ عن أي اضطراب في الإحساس أو الحركة يشعر بهما في طرفه المُقثطر.

6 ـ يجب أيضاً مراقبة العلامات الحيوية للمريض (ضغط الدم، النبض، الحرارة) كل نصف ساعة في أول ساعتين، ثم كل ساعتين لغاية فك الضمادة عن طرفه؛ وذلك لاكتشاف أي خلل في ضربات القلب (لانظميات)، أو أي علامات على وجود نزف خفي أو تفاعلات تحسسية متأخرة (هبوط الضغط وتسرع النبض).

7 ـ يُمنع المريض من تناول الطعام والشراب لمدة ساعتين بعد القثطرة إذا كان قد تم حقنه بالمادة الظليلة، ويعطى بعد ساعتين الماء والسوائل بالتدريج، وإذا لم يحصل لديه قيء يُسمح له بتناول الطعام بعدها.

8 ـ يمكن للمريض أن يغادر المستشفى بعد 8-12 ساعة، وذلك بعد الاطمئنان تماماً على عدم وجود أي نزف مهما كان بسيطاً، وبعد الاطمئنان تماماً على حالته الصحية.

الفصل السادس

مضاعفات القثطرة القلبية وموانع استخدامها

* مضاعفات القثطرة القلبية:

لمّا كانت القثطرة القلبية إجراءً باضعاً (Invasive)، فإنه ليس من المفاجئ أن تحدث العديد من المضاعفات أثناء وبعد إجرائها. وهذه المضاعفات تتراوح بين البسيطة (كالنزف والعدوى والتفاعلات التحسسية)، إلى الخطيرة (كاحتشاء العضلة القلبية والسكتة وانثقاب وتمزق القلب، وحتى الموت).

في الماضي كانت هذه المضاعفات تحدث بنسب عالية؛ وذلك بسبب قلة الخبرة، ونوعية المواد المستعملة، مما أعطى القثطرة القلبية سمعة سيئة وجعل المرضى يخافون من إجرائها. لكن في الوقت الحاضر، ومع تطور الأدوات والمواد المستعملة، وتراكم الخبرة الطبية، أصبح حدوث المضاعفات أمراً نادر الحدوث، وأصبح التعامل معها في حال حدوثها يتم بنجاح كامل في معظم الحالات.

هذا، وإن أهم هذه المضاعفات التي قد تحدث أثناء أو بعد القثطرة القلبية هي :

1 ـ اضطرابات نظم القلب.
2 ـ التفاعل المبهمي.
3 ـ التفاعلات الناجمة عن المواد الظليلة.
4 ـ الذبحة الصدرية، واحتشاء العضلة القلبية.
5 ـ المضاعفات الوعائية الدماغية.
6 ـ الخثار الشرياني.

7 ـ انثقاب وتمزق القلب والاندحاس التأموري.
8 ـ انثقاب الأوعية الكبيرة داخل وخارج الصدر.
9 ـ النزف.
10 ـ العدوى.

1 ـ اضطرابات نظم القلب:

أحد المضاعفات الخطيرة والتي قد يودي بعضها بحياة المريض إذا لم يُحسن علاجها، لكن لحسن الحظ، فإن نسبة حدوثها أصبحت قليلة جداً ولا تتجاوز 0.47-2٪ تحدث على الأغلب أثناء القثطرة، ويمكن حدوثها خلال الساعات الأولى بعدها، وتزداد نسبة حدوثها عند المرضى المصابين بآفات صمامية.

أهم اللانظميات التي قد تحدث: الرجفان الأذيني الانتيابي، التسرع فوق البطيني الانتيابي، خوارج الانقباض البطينية، الرجفان البطيني. وقد ينجم الرجفان البطيني أثناء القثطرة عن تيارات كهربائية تنتقل إلى منطقة صغيرة من العضلة القلبية بواسطة أسلاك مساري القثطرة أو القثاطر المملوءة بالمصل الملحي. لكن هذه الحوادث أصبحت نادرة جداً بسبب التأريض الجيد للأجهزة الكهربائية.

2 ـ التفاعل المبهمي:

تفاعل شائع الحدوث، وقد يكون خطيراً، ينشأ غالباً من الألم عند المريض القلق والعصبي، ويصاب المريض بالغثيان وهبوط الضغط وبطء القلب. يجب إيقاف القثطرة فوراً، وإعطاء الأتروبين 0.5-1 ملجرام وريدياً، ورفع الساقين لزيادة العود الوريدي إلى القلب. يعتبر هذا التفاعل أحد أهم أسباب الوفاة أثناء القثطرة القلبية، حيث إنه قد تحدث لانظميات خطيرة و/أو صدمة قلبية إذا استمر هبوط الضغط وبطء القلب لفترة طويلة.

3 ـ التفاعلات الناجمة عن المواد الظليلة:

قد يسبب حقن المادة الظليلة تفاعلات تحسسية بسيطة تتسم باندفاعات

جلدية تحسسية تُعالج بمضاد الهيستامين أو الستيرويدات القشرية عند وجود تفاعلات جلدية شديدة. وقد تحدث أيضاً تفاعلات تحسسية متوسطة الشدة ذات أعراض جهازية مثل: الغثيان والقيء وهبوط الضغط والحمى والرعشة، وتُعالج حسب الحالة.

في حالات نادرة قد يحدث تفاعل تحسسي شديد مسبباً الصدمة التحسسية، التي قد تكون مميتة، ويجب معالجتها بالسرعة القصوى.

4 ـ الذبحة الصدرية واحتشاء العضلة القلبية:

قد تحدث الذبحة الصدرية خلال أو بعد تصوير الشرايين التاجية، وقد تكون نتيجة لحدوث تسرع القلب الانتيابي عند مريض مصاب بنقص التروية القلبية. ويستجيب الألم عادة للتهدئة وإعطاء النتروجليسرين تحت اللسان. وعند عدم استجابتها يعطى المورفين 5 ملجرام بالعضل أو الوريد، وفي الحالات الشديدة تعطى النترات وريدياً. تعتبر الذبحة الصدرية غير المستقرة، والداء السكري المعتمد على الأنسولين، من العوامل المسببة لحدوث احتشاء العضلة القلبية أثناء القثطرة أو بعدها مباشرة.

إن حدوث تبدلات وصلة (ST) على تخطيط القلب أثناء القثطرة يدل على انسداد أحد الشرايين التاجية بسبب تشنجه. وفي كل الحالات يتم العلاج بالنترات الوريدية التي تعالج جيداً الحالة الناجمة عن التشنج. أما عند التأكد من وجود الانسداد فيجب التدخل بسرعة لفتحه بالبالون أو جراحياً، أو العلاج بحالاّت الخثرة، أو العلاج الدوائي الداعم فقط، وذلك بحسب حالة المريض والإمكانات المتوفرة.

5 ـ المضاعفات الوعائية الدماغية:

يحدث الحادث الوعائي الدماغي أثناء القثطرة القلبية بشكل نادر بسبب انطلاق صمّة أو خثرة صغيرة إلى الدماغ والتسبب باحتشاء الدماغ والشلل النصفي. نسبة حدوثها لاتتجاوز 0.07-0.4٪، وتحدث بنسبة أعلى عند المصابين

بآفات صمامية وتوسع أجواف القلب لاحتمال احتوائها على خثرات. يمكن الوقاية منها باستعمال مضادات التخثر، وغسل القثاطر وتنظيف السلك الدليل جيداً من الدم والخثرات قبل إعادة إدخاله.

6 ـ الخثار الشرياني:

عند إجراء القثطرة عن طريق الشريان العضدي قد يصاب بالخثار والانسداد أو غياب النبض الكعبري أثناء وبعد القثطرة، ويمكن تفادي حدوث ذلك باستعمال الهيبارين أثناء القثطرة والانتباه لتفاصيل خياطة الشريان العضدي بعد القثطرة. ويرتبط حدوثه بطول فترة القثطرة، عدد القثاطر المستعملة، مرض شرياني سابق، وتقنية خياطة الشريان. أما عند إجراء القثطرة عن طريق الشريان الفخذي فقد يصاب أيضاً بالخثار والانصمام البعيد أو بحدوث الأنورزم الكاذبة والنزف المتأخر. هذه المضاعفات نادرة الحدوث، وتعود أسبابها غالباً إلى وجود مرض شرياني حرقفي ـ فخذي.

في حالات نادرة قد يحدث غياب النبض في القدم فقط، وهو يكون عابراً ويزول خلال 24 ساعة، ويكون ناجماً عن تشنج الشريان، ويحدث عند الأطفال والنساء بشكل خاص. أما عند الكهول من الرجال فهو عادة غير عكوس، وغالباً ماينجم عن خثار أو انصمام الشريان، مما قد يتطلب التداخل الجراحي للعلاج.

7 ـ انثقاب وتمزق القلب والاندحاس التأموري:

أكثر ما يحدث انثقاب القلب في مخرج البطين الأيمن وقمته أثناء تصوير البطين الأيمن، أو زرع شريط ناظم خطى القلب الصنعي (بطارية القلب)، وتزداد نسبة حدوثه عند إجراء خزعة البطين الأيمن. كما يعتبر انثقاب القلب الخطر الأكبر عند قثطرة البطين الأيسر عبر الحاجز البطيني، والتي هي بحد ذاتها عملية إجراء ثقب مسيطر عليه في الحاجز البطيني.

يجب أن يؤخذ الاندحاس التأموري بعين الاعتبار عند كل مريض يحدث لديه

هبوط ضغط، أو قلة البول والزلة التنفسية مباشرة بعد القثطرة. يؤكد التشخيص بواسطة الفحص بالموجات فوق الصوتية، وقد يستدعى بزل التأمور أو الجراحة.

8 ـ انثقاب الأوعية الكبيرة داخل وخارج الصدر:

قد يحدث انثقاب الشريان الفخذي أو الحرقفي، أو الشريان تحت الترقوة الأيمن، أو الأورطة، أو أي من الأوعية الدموية الكبيرة داخل الصدر. ويحدث ذلك غالباً نتيجة للمناورات الزائدة والعنيفة بالقثطار أثناء الدخول إلى أجواف القلب.

9 ـ النزف:

يعتبر النزف من أكثر مضاعفات القثطرة القلبية شيوعاً وأكثرها حدوثاً بعد القثطرة:

أ- النزف من الطرف السفلي:

يحدث النزف من الطرف السفلي إما بسبب عدم الإرقاء الجيد بعد القثطرة، أو بسبب قيام المريض بتحريك الطرف المقثطر وثنيه. يتم السيطرة على النزف في هذه الحالات بالضغط الجيد بعد القثطرة، وفي حالة القثطرة اليسرى يُفضل أن يكون الضغط في نقطة أعلى من مكان الدخول، وذلك لمنع تشكل الورم الدموي.

يجب الانتباه عند استمرار النزف لأكثر من 30 دقيقة دون أن يتوقف، حيث إنه حينها قد يكون ناجماً عن:

1 ـ **مضادات التخثر الفموية:** بسبب عدم إيقافها قبل وقت كاف من إجراء القثطرة قد يستمر النزف من مكان الدخول. ويتم علاج هذه الحالات بإعطاء المصورة (البلازما) الطازجة المجمدة التي تحتوي على عناصر التخثر، ولايُنصح بإعطاء ڤيتامين (K) لأنه يؤدي لاحقاً إلى صعوبة إعادة السيولة. أما إذا كان سبب النزف جرعة كبيرة من الهيبارين فيمكن معاكسته بإعطاء البروتامين.

قد يكون ارتفاع الضغط الشرياني هو سبب النزف، لذلك يجب أن تتم مراقبة ضغط الدم، ومعالجته إذا كان مرتفعاً.

2 ـ **الأنورزم الكاذبة**: قد تتكون كتلة صلبة، مؤلمة ونابضة، تُجس عند منطقة الدخول بعد قثطرة القلب. ويؤكد التشخيص بالفحص بفائق الصوت (السونار). وهي تُعالج بالضغط على عنقها بواسطة مجس جهاز فائق الصوت نفسه أو بقطعة خشبية خاصة لمدة 30 دقيقة على الأقل، حيث يؤدي ذلك إلى تخثرها في معظم الحالات، وفي حالات قليلة فقط قد تحتاج للتدخل الجراحي.

لقد ازدادت نسبة حدوث الأنورزم الكاذبة في مكان الدخول بعد التوسع بإجراء رأب الشرايين التاجية عبر الجلد ووضع الشبكات المرنة، وذلك بسبب الحاجة لإدخال قنيات ذات قطر أكبر من تلك المستعملة للقثطرة القلبية العادية.

ب ـ النزف من الطرف العلوي:

تُطبق المبادئ نفسها المذكورة آنفاً، إلا أن الشريان في هذه الحالة يكون مخاطاً؛ ويغلب أن يكون النزف وريدياً، حيث يكفي الضغط الخفيف لإيقافه، ولايجوز أن يؤدي الضغط إلى غياب النبض الكعبري.

نشير هنا إلى أنه لايعطى الهيبارين عادة عند الدخول من الذراع، وإن أي تكون لورم دموي يستدعي التدخل الجراحي وإعادة خياطة الشريان بشكل صحيح.

(الشكل 19): النزف بعد القثطرة من الشريان العضدي

10 ـ العدوى (التلوث):

بسبب تلوث القثاطر أو السوائل المستعملة بمنتجات وذيفانات الجراثيم العقيمة، أو بعض المواد الأخرى أثناء القثطرة، فقد تحدث الحمى بعد القثطرة مباشرة، وهي تزول عادة خلال 24 ساعة. ويستجيب هذا التفاعل لسلفات المورفين 2 ملجرام بالوريد. أما إذا استمرت أكثر من ذلك فيجب إجراء زرع الدم والبول، والبدء بالعلاج بالمضادات الحيوية عند اللزوم.

قد تحدث العدوى الموضعية في مكان الدخول حول الشريان العضدي المجرد جراحياً، وعندها يجب إراحة الطرف بشكل تام، والبدء بإعطاء المضادات الحيوية فوراً (الأموكسيل 500 ملجرام ثلاث مرات، مع الفلوكساسيللين 500 ملجرام مرتين يومياً).

في دراسة أجرتها جمعية التصوير القلبي ـ الوعائي في الولايات المتحدة، شملت 53581 حالة في 66 مركز للقثطرة القلبية، تبين أن نسبة المضاعفات المختلفة كانت كما يلي:

1 ـ الوفيات: 0.14٪.

2 ـ احتشاء العضلة القلبية: 0.07٪.

3 ـ حادث وعائي دماغي: 0.07٪.

4 ـ اضطرابات نظم القلب: 0.47٪ (تصل 2٪ عند وجود أمراض صمامية).

5 ـ مضاعفات وعائية محيطية: 0.46٪.

هذا، وقد كانت نسبة الوفيات أعلى عند المرضى الأطفال ذوي الأعمار أقل من سنة، حيث بلغت لديهم حوالي 1.75٪؛ وعند المرضى المسنين ذوي الأعمار أكثر من 60 سنة، حيث بلغت لديهم حوالي 0.25٪.

أما عند المرضى الذين خضعوا لتصوير الشرايين التاجية فقد بلغت عندهم نسبة المضاعفات حوالي 0.86٪ عند المصابين بمرض شرياني تاجي، و0٪ عند أولئك الذين كانت شرايينهم التاجية سليمة.

تؤكد هذه الإحصائيات بأن نسبة حدوث مضاعفات القثطرة القلبية انخفضت

إلى حد كبير وأصبحت نادرة جداً، وذلك نتيجة للتطور الهائل الذي حصل على المعدات والمواد المستخدمة في القثطرة القلبية، ونتيجة لتراكم الخبرة الطويلة للكوادر المختصة في مجال القثطرة القلبية.

توجد هناك مجموعات من المرضى من ذوي الخطورة العالية لحدوث الوفاة أثناء القثطرة القلبية أو بسببها، وهم:

1 ـ الأطفال بعمر أقل من سنة واحدة، والمسنين بعمر أكثر من ستين سنة.
2 ـ المرضى المصابون بانسداد الجذع التاجي الأيسر الرئيسي تحدث لديهم الوفاة أكثر بعشر مرات من أولئك المصابين بمرض شريان تاجي واحد أو شريانين.
3 ـ المرضى المصابون بأمراض قلبية صمامية.
4 ـ المرضى المصابون بسوء وظيفة البطين الأيسر؛ حيث تكون نسبة الوفيات عند المرضى الذين يقل الكسر القذفي (EF) لديهم عن 30٪ أعلى بعشر مرات من أولئك الذين يكون الكسر القذفي لديهم أكثر أو يساوي 50٪.
5 ـ المرضى المصابون بمرض شديد غير قلبي، حيث تزداد نسبة الوفيات بعد القثطرة القلبية عند المصابين بالقصور الكلوي، الداء السكري المعتمد على الأنسولين، المرض الوعائي الدماغي المتقدم، المرض الوعائي المحيطي الشديد، القصور التنفسي الشديد، القصور الكبدي المتقدم.

* موانع استخدام القثطرة القلبية:

لقد عُدل مفهوم موانع استخدام القثطرة القلبية خلال السنوات الأخيرة، وذلك لأن الكثير من المرضى المصابين بحالات خطيرة مثل: احتشاء العضلة القلبية الحاد، التسرعات البطينية المعندة، الصدمة القلبية وغيرها، كانوا قد تحملوا إجراء القثطرة القلبية وتصوير الشرايين التاجية بشكل يدعو للدهشة؛ بحيث أنه لم يعد هناك وجود لموانع استخدام مطلقة لإجراء القثطرة القلبية. لكن يوجد الكثير من موانع الاستخدام النسبية التي يجب أن تؤخذ بعين الاعتبار كونها حالات عارضة، يمكن تصحيحها ومن ثَمّ إجراء القثطرة بعد ذلك، مثل:

1 ـ هيوجية البطين الأيسر (فرط فعاليته الكهربائية) غير المسيطر عليها، حيث إن

هذا يزيد من خطورة حدوث تسرع أو رجفان بطيني خطير أثناء القثطرة.

2 ـ ارتفاع الضغط الشرياني الشديد غير المسيطر عليه، الذي قد يؤدي لحدوث النزف أو اضطرابات نظم القلب الخطيرة أثناء أو بعد إجراء القثطرة القلبية.

3 ـ هبوط الضغط الشرياني الشديد غير المصحح، والذي يؤدي لحدوث نقص تروية العضلة القلبية أو قصور القلب الخطير أثناء التصوير الوعائي.

4 ـ نقص بوتاسيوم الدم غير المصحح، والتسمم الديجيتالي؛ والتي قد تؤهب لحدوث اضطرابات نظم القلب الخطيرة أثناء وبعد إجراء القثطرة القلبية.

5 ـ قصور القلب غير المعاوض، ووذمة الرئة الحادة.

6 ـ المرض الڤيروسي والعدوى الحادة العارضة لدى المريض.

7 ـ الحساسية الشديدة تجاه المواد الظليلة المستعملة في القثطرة.

8 ـ زمن البروثرومبين أقل من 18 ثانية، والأمراض المؤدية للنزف.

9 ـ فقر الدم الشديد.

10 ـ القصور الكلوي الشديد، أو الرزام (انقطاع البول)، واضطراب شوارد الدم (إلا إذا خطط لإجراء الديال الدموي ـ غسيل الكلى ـ مباشرة بعد القثطرة القلبية لإزالة السوائل والمادة الظليلة المتراكمة في الجسم دون إمكانية طرحها).

الفصل السابع

التطبيقات العلاجية للقثطرة القلبية

منذ عام 1950م ولغاية نهاية السبعينيات من القرن الماضي كانت تُجرى القثطرة القلبية لأهداف تشخيصية فقط، لكنها ومنذ بداية عام 1980م بدأت تلعب دوراً متزايداً في العملية العلاجية إضافة لدورها التشخيصي. وتستعمل القثطرة القلبية حالياً في التطبيقات العلاجية التالية:

1 ـ معالجة التضيقات والانسدادات الوعائية:

أ ـ معالجة تضيقات وانسدادات الشرايين التاجية:

I ـ رأب الشرايين التاجية عبر التجويف الطريق الجلد.

II ـ تقنيات حديثة لمعالجة التضيقات الوعائية: تقنيات استئصال العصيدة، والليزر.

ب ـ معالجة تضيقات وانسدادات الشرايين الأخرى.

2 ـ معالجة التضيقات الصمامية (الرأب الصمامي بالبالون).

3 ـ معالجة العيوب الخلقية (أمراض القلب الخلقية).

1 ـ معالجة التضيقات والانسدادات الوعائية:

أ ـ معالجة تضيقات وانسدادات الشرايين التاجية:

I ـ رأب الشرايين التاجية عبر التجويف بطريق الجلد

طريقة حديثة ومهمة في معالجة داء الشريان التاجي؛ ولما كان هذا الإجراء

يتم باستخدام التخدير الموضعي وخلال فترة استشفاء قصيرة 2-3 أيام، فإن استخدامه لدى المرضى الملائمين يقلل بشكل كبير من كلفة وزمن الاستشفاء بالمقارنة مع إجراء جراحة المجازات التاجية، على الرغم من أنه يحمل نسبة وفيات 0.4-1٪ تعادل تقريباً تلك الناجمة عن جراحة المجازات التاجية.

لقد تم البدء بهذا الإجراء منذ عام (1970م)، وكان حينها محدوداً ومقتصراً على الآفات التاجية الوحيدة، ومع تطور أدواته وإمكاناته وأنواع البالونات أصبح حالياً يُجرى على نطاق واسع ولمعظم أنواع التضيقات التاجية.

يقوم مبدأ هذا الإجراء على إدخال قثطرة موجهة ذات تجويف كبير نسبياً بشكل يسمح بإدخال سلك دليل طويل عبرها إلى الشرايين التاجية، بحيث يتجاوز بهذا السلك تضيقاً أو أكثر في أحد هذه الشرايين. ويعمل على هذا السلك الدليل بالون خاص يُمرر عبر التضيق ويُنفخ عنده، موسعاً الشريان التاجي عند هذا التضيق.

الاستخدامات:

يستخدم رأب الشرايين التاجية عبر التجويف بواسطة الجلد في إقفار العضلة القلبية الناجم عن تضيق وانسداد الشرايين التاجية المناسبة لتطبيق هذه الوسيلة. وبشكل خاص:

1 ـ عند مرضى الذبحة الصدرية المستقرة المزمنة، مستمرة الأعراض برغم المعالجة الطبية المضادة للخناق. وهذه الحالات تمثل 15٪ تقريباً من جميع الحالات التي تم رأبها بالبالون حتى الآن.

2 ـ عند مرضى الذبحة الصدرية غير المستقرة، وغير الممكن إجراء مجازات تاجية لهم بسبب ظرف طبي ما (قصور كلوي أو تنفسي شديد). ويقدر وجود إصابات تشريحية مناسبة للتوسيع عند ($1/2$-$3/4$) من هؤلاء المرضى.

3 ـ عند المرضى المسنين (بسبب زيادة خطورة العمل الجراحي لديهم).

4 ـ سوء وظيفة البطين الأيسر الشديدة (بسبب زيادة خطورة العمل الجراحي).

5 ـ الاضطرابات النزفية الشديدة التي تجعل العمل الجراحي صعباً وخطيراً.

6 ـ المصابون بدوالي الساقين، بشكل يمنع الاستفادة من أوردتهم لمجازات وريدية.

7 ـ المرضى الذين أجري لهم مجازات تاجية سابقة مع عودة التضيق، سواء لإجراء توسيع الأمراض التاجية الأصلية أو توسيع المجازات التاجية.

8 ـ عدم كفاية المعالجة الدوائية، أو عدم تحملها، عند وجود أمراض غير مناسبة للجراحة التاجية، مثل التضيق الوحيد في الشريان المنعكس أو في الشريان التاجي الأيمن.

9 ـ في حالة احتشاء العضلة القلبية الحاد، بعد أو بدل المعالجة بحالاّت الخثرة، حيث ثبت أن التوسيع الفوري للتضيق أو الانسداد يحسن من إمكانية فتح الشريان المصاب، وينقص من تواتر عودة التضيق والإقفار التالي للاحتشاء.

10 ـ المرضى المصابون بتضيقات شريانية تاجية متعددة، حيث إنهم يستفيدون إكلينيكياً من التوسيع الناجح؛ إلا أنه يوجد صعوبات إضافية في توسيع هذه الأمراض المتعددة بالمقارنة مع مرض الشريان الوحيد، مثل طول فترة الإجراء، استعمال كميات أكبر من المواد الظليلة، عدم إمكانية توسيع كل الشرايين بنجاح. لذلك يجب على الطبيب أن يقرر أي الأمراض مسؤولة بشكل مباشر عن الأعراض ليتم توسيعها، وأي الأمراض خفيفة كفاية ليتم تركها، وما هي عراقيل التوسيع.

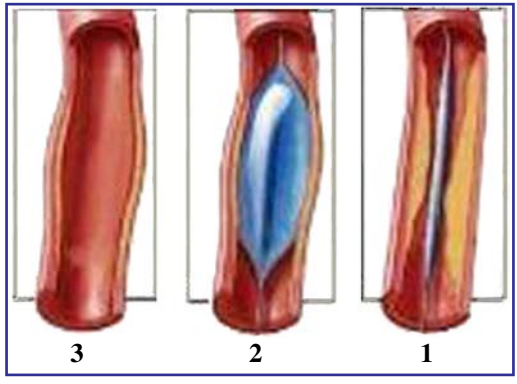

1 ـ البالون قبل نفخه، 2 ـ البالون أثناء النفخ، 3 ـ البالون بعد سحبه

(الشكل 20): رسم تخطيطي يبين مبدأ الرأب الشرياني بالبالون

الأسباب المناسبة للتوسيع:

1 ـ الإصابة المفردة (إصابة شريان وحيد).

2 ـ وجود الإصابة في القسم الداني من الشريان.

3 ـ الإصابات الحلقية القصيرة.

4 ـ التضيق المتراكم الناعم.

5 ـ عدم وجود تكلس في مكان الإصابة.

6 ـ الأعراض الحديثة نسبياً (فترة قصيرة لظهور الذبحة).

7 ـ عدم وجود فرع جانبي مصاب بالتضيق.

8 ـ إصابة الشريان الأمامي النازل.

9 ـ وظيفة جيدة للبطين الأيسر.

10 ـ المرضى الشباب.

موانع الاستخدام:

لا يوجد موانع استخدام مطلقة لهذا الإجراء، وهو يعتمد على مهارة الطبيب الموسع وخبرته والإمكانات المتوفرة. وكل ماسنذكره لاحقاً يعتبر مانع استخدام نسبي فقط:

1 ـ إصابة الجذع التاجي الأيسر الرئيسي.

2 ـ وجود شرايين تاجية متعرجة بشدة.

3 ـ نكس التضيق بعد توسيعه عدة مرات.

4 ـ ثلاثة إجراءات توسيع سابقة.

5 ـ الانسداد التام في شريان مهم لمدة أكثر من ستة أشهر.

6 ـ الإصابة التاجية الدانية المتعددة، وخصوصاً في مناطق التفرع، حيث تُسد الشرايين الفرعية عند توسيع الشريان الرئيسي.

هذا بالإضافة لموانع استخدام القثطرة بشكل عام، والمذكورة سابقاً.

تحضير المريض للتوسيع:

يتم قبول المريض في المستشفى قبل يوم واحد من إجراء التوسيع، وتوضع استراتيجية التوسيع بعد الاطلاع على نتيجة القثطرة السابقة واختبار الجهد.

يجب شرح هذا الإجراء للمريض وأهله بشكل واضح قبل البدء به، ويجب أن توضح لهم النقاط التالية، مع ضرورة أخذ موافقة المريض الخطية عليها:

1 ـ يجرى التوسيع دون الحاجة للتخدير العام، وبطريقة مشابهة للقثطرة القلبية، مع وجود الاختلافات التالية ـ يحتاج التوسيع لمدة زمنية أطول 2-3 ساعات، لايترافق التوسيع مع هبات ساخنة كتلك التي تحصل أثناء القثطرة القلبية العادية بسبب حقن المادة الظليلة في البطين الأيسر والتي لاحاجة لها هنا. تترك قنية الإدخال في مكانها عدة ساعات بعد التوسيع للسماح بتلاشي تأثير الهيبارين قبل سحبها من مكانها.

2 ـ قد يحدث أثناء التوسيع ألم خناقي (ذبحي) عند نفخ البالون، وعلى المريض إبلاغ الطبيب فور شعوره بهذا الألم.

3 ـ هناك احتمال لإجراء عملية مجازات تاجية بنسبة لاتتجاوز 3٪.

4 ـ قد يحتاج لإعادة التوسيع خلال ستة أشهر في 20-30٪ من الحالات.

5 ـ يجب أن يمضي المريض ليلته في العناية المركزة.

6 ـ نسبة الوفيات المحتملة أقل من 0.04٪.

يتم تحضير المريض المقبل على إجراء رأب الشرايين التاجية عبر التجويف بواسطة الجلد بشكل مشابه لتحضير مريض القثطرة، مع بعض الخصائص:

1 ـ توقف علاج ضغط الدم قبل 48 ساعة من عملية التوسيع، وذلك لتقليل احتمال حدوث التشنج التاجي أثناء التوسيع (Inderal, tenormin, loporessor).

2 ـ يعطى الأسبرين بجرعة 325 ملجرام يومياً.

3 ـ في صباح يوم التوسيع تعطى النترات وحاصرات الكلس بالجرعة المعتادة.

4 ـ يُمنع المريض عن الطعام والشراب من منتصف ليلة التوسيع.

5 ـ صباح يوم العملية تؤخذ للمريض عينة دم مع الاحتفاظ بعينة من مصله.
6 ـ تعطى المهدئات لتهدئة المريض المتوتر، كما في القثطرة القلبية العادية.

تدبير المريض بعد التوسيع:

بعد انتهاء التوسيع يُنقل المريض إلى وحدة العناية المركزة حيث يجب أن يمضي ليلته فيها؛ ويمكن السماح له بالمشي والخروج من المستشفى بعد 24 ساعة، لكن البعض يفضل أن يبقى لمدة 48 ساعة أخرى في المستشفى خارج العناية المركزة.

ويجب الانتباه إلى النقاط الآتية خلال الساعات التالية للتوسيع:

1 ـ يجب البدء بإعطاء الهيبارين للمريض فور وصوله إلى وحدة العناية المركزة، وذلك بواسطة التسريب الوريدي بجرعة 1000 وحدة/ساعة، ولمدة 6 ساعات عند عدم حصول أي خثار أو تسلخ لبطانة الشريان أثناء التوسيع. أما إذا حصل ذلك، فيستمر إعطاء الهيبارين حتى صباح اليوم التالي.

2 ـ يجب إجراء مراقبة دقيقة للضغط الشرياني والنبض، وذلك خشية حدوث هبوط ضغط الدم بسبب التهدئة الزائدة والنترات، مما يُخشى معه حدوث انسداد تاجي حاد.

3 ـ يجب إجراء تخطيط قلب كهربائي فور التوسيع، وبعد 4 ساعات، وعند حدوث أي ألم صدري. وعند حدوث أية تبدلات تخطيطية تدل على حدوث احتشاء عضلة قلبية في الاتجاهات التخطيطية المتناسبة مع الشريان الموَسَع، يجب إعادة المريض إلى مختبر القثطرة لإجراء تصوير الشرايين التاجية من جديد لتأكيد التشخيص وإعادة التوسيع عند الضرورة، أو إجراء جراحة إسعافية، أو العلاج بحالاّت الخثرة ضمن الشريان التاجي كحل بديل إذا كان كلا الاحتمالين غير ممكن تحقيقهما.

4 ـ تنزع قنية الإدخال (الغلاف الوعائي: Vascular sheath) بعد إيقاف تسريب الهيبارين بساعتين على الأقل. ويفضل قبل نزعها إجراء معايرة زمن التخثر

المفعّل (زمن الثرومبوبلاستين الجزئي PTT)، وتنزع القنيات إذا كان أقل من 200 ثانيـة (العـادي أقل من 100 ثانيـة). ويمكن إبقـاء القنيـة في مكانهـا إلى صباح اليوم التالي. يكون نزع قنية الإدخال مؤلماً، وقد يسبب منعكس مبهمي شـديد؛ لذا يحـضـر المريض لنزع القنيـة بإعطائه الأتروبين 0.6 ملجـرام، مع الديازيبام 10-20 ملجرام بالعضل. قد يحصل عند بعض المرضى نزّف دموي خفيف حول القنية، وهذا يستلزم نزعها مبكراً تفادياً لحدوث ورم دموي.

يُسمح للمريض بمغادرة المستشفى بعد 6 ساعات من نزع القنية على الأقل. يستمر إعطاء الأسبرين للمريض بجرعة 325 ملجرام يومياً، ولاحاجة للاستمرار بإعطاء حاصرات الكلس (إلا إذا كان المريض يستعملها أساساً قبل التوسيع)

يجب متابعة مرضى التوسيع بعد شهر وستة أشهر بالفحص الإكلينيكي وتخطيط القلب الكهربائي. ويفضل البعض إجراء اختبار الجهد مع زرق الثاليوم 201 بعد ستة أشهر من إجراء التوسيع، وتعاد القثطرة إذا كان اختبار الجهد إيجابياً.

المضاعفات:

إن مضاعفات رأب الشرايين التاجية عبر التجويف بواسطة الجلد هي نفس المضاعفات التي قد تحدث عند تصوير الشرايين التاجية الانتقائي، لكن بعضها قد يكون أشد وأكثر احتمالاً بسبب طبيعة عملية التوسيع (نزف أشد بسبب كبر حجم القنيات، استعمال كميات أكبر من المادة الظليلة، طول فترة الإجراء، إلخ).

نتائج رأب الشرايين التاجية عبر التجويف بطريق الجلد:

كان يُعتقد في البداية أن الرأب الوعائي يعتمد على انضغاط الصفيحة التصلبية. لكن الدراسات أثبتت عدم حدوث انضغاط مهم في عناصر الصفيحة نفسها، إنما ينجم معظم التحسن في تجويف الشريان عن تكسر وانزياح الصفيحة للخارج.

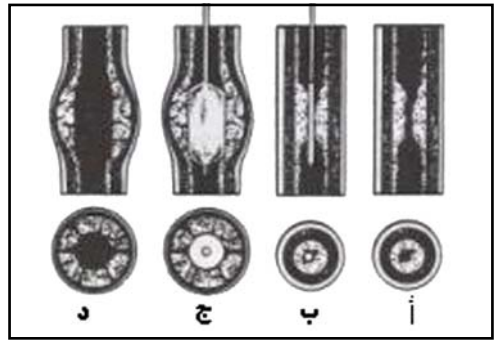

أ ـ شريان متضيق، ب ـ إدخال القثطار ذي البالون إلى منطقة التضيق
ج ـ البالون بعد نفخه، د ـ انزياح الصفيحة التصلبية العصيدية نحو الخارج
(الشكل 21): يبين الرسم التخطيطي آلية توسيع الشريان بالبالون

وبشكل عام يفوق معدل نجاح رأب الشرايين التاجية عبر التجويف بطريق الجلد (PTCA) نسبة 90٪ (في إنقاص تضيق الهدف إلى ≤50٪ من قطر الشريان الأصلي دون حدوث مضاعفات).

تنتج معظم حالات الفشل عن عدم التمكن من عبور المرض الهدف بالسلك الدليل أو بالقثطار الموسع، وبخاصة إذا كانت الإصابة عبارة عن انسداد تام مزمن. أما بقية حالات الفشل فتعود إلى التسلخ الموضعي (انفصال بطانة الشريان عن طبقته المتوسطة).

قد يحدث تسلخ بطانة الشريان الموَسَع حتى عندما يكون التوسيع ناجح تماماً، ويشكو هؤلاء المرضى من إزعاج صدري بسبب الرضح الموضعي للشريان. لكن هذا التسلخ المحدود لايؤثر على الجريان الدموي، وغالباً مايشفى خلال ستة أسابيع نتيجة لعودة تشكل البطانة الشريانية.

عودة الانغلاق المفاجئة:

تحدث في حوالي 4٪ من الحالات، حيث تسبب الأذية المُوَضَّعة تسلخاً ممتداً لبطانة الشريان الموَسَع، وبخاصة عند أولئك الذين يُجرى لهم توسيع قطعة متضيقة طويلة ≤2سم، أو لامركزية، أو منحنية. ويمكن أن يتطور هذا التسلخ ـ بالمشاركة مع

التشنج الشرياني والتخثر ـ إلى انسداد تام للشريان خلال 30 دقيقة من التوسيع. يمكن إعادة فتح الشريان بإعادة التوسيع في 50٪ من الحالات فقط، ويحتاج النصف الآخر إلى جراحة إسعافية (حوالي 2.5٪ من جميع حالات التوسيع). ويشكل هؤلاء المرضى القسم الأعظم من نسبة الوفيات المرافقة للتوسيع الانتقائي والمقدرة بـ 0.4٪. وتساعد الإجراءات التالية في منع الانغلاق المفاجئ بسبب تشنج الشريان أو الخثرة:

1 ـ الاستعمال الروتيني لموسعات الأوعية (النترات وحاصرات الكالسيوم).
2 ـ الاستعمال الروتيني لمضادات التخثر (الهيبارين).
3 ـ إعطاء مضادات تراص الصفيحات (الأسبرين 325 ملجرام/يوم) قبل يوم على الأقل من إجراء التوسيع، ويستمر لمدة ستة أشهر على الأقل.

عودة التضيق:

يعود التضيق مرة أخرى في 20-30٪ من الحالات خلال ستة أشهر من التوسيع، ويحتاج نصف هؤلاء على الأقل لإعادة التوسيع. وتشخص عودة التضيق بظهور أعراض الذبحة مجدداً أو بإيجابية اختبار الجهد العادي أو مع زرق الثاليوم 201. وبشكل عام لاينجم التضيق الناكس عادة عن عودة تراكم الكوليستيرول، أو عن تشكل لويحة تصلبية عصيدية جديدة، إنما ينجم غالباً عن الأسباب التالية:

1 ـ تكاثر الخلايا العضلية الملساء في جدار الشريان الموَسَع، وذلك بتأثير بعض العوامل، وأهمها: عامل النمو المشتق من الصفيحات الدموية.

2 ـ التصاق الصفيحات في منطقة التخرب البطاني في مكان التوسيع، وإفرازها للمواد المقبضة للأوعية ومولدات الانقسام الخلوي (عامل النمو الصفيحي). لذلك من المهم جداً تناول مضادات الصفيحات (الأسبرين) لفترة لاتقل عن ستة أشهر بعد التوسيع. يمكن إعادة توسيع الإصابة الناكسة، لأنها تكون عادة أكثر نعومة وأقل كثافة من سابقتها، ويكون توسيعها أسهل، وبمضاعفات أقل، وبنسبة نكس أقل أيضاً.

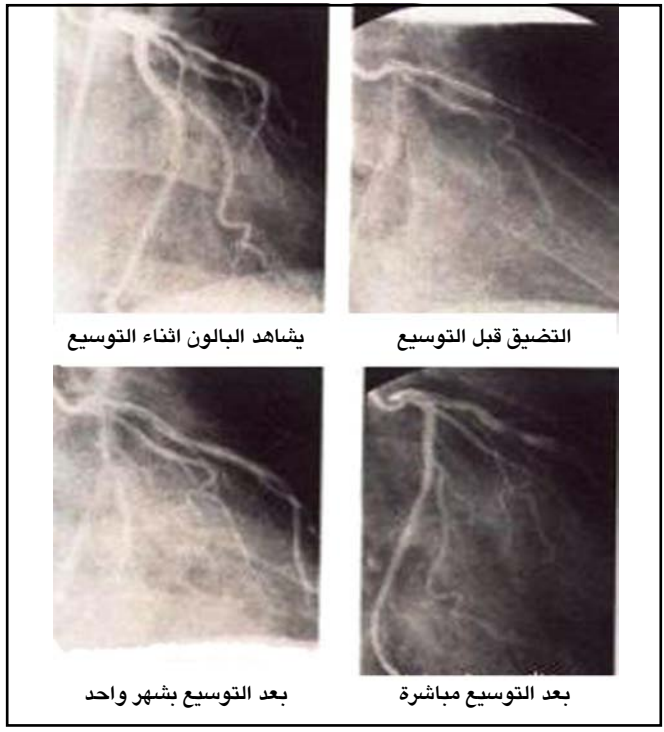

(الشكل 22): مراحل توسيع الشريان الأمامي النازل

الدِعامات التاجية المرنة (Coronary stents):

الدِعامة التاجية المرنة هي قنية مرنة مصنوعة من الستانلس بشكل شبكة قابلة للتمدد، موضوعة على بالون خاص، تُفتح بعد نفخ البالون وتحافظ على شكلها الضاغط على جدار الشريان من الداخل نحو الخارج فتحافظ عليه مفتوحاً بعد تنفيس البالون وسحبه. وقد استعملت لأول مرة في عام 1993م. توضع هذه الدِعامات داخل الشرايين التاجية في مكان التضيق، بعد توسيعه بواسطة البالون، وذلك لمنع عودة التضيق؛ ويجب أن يكون قطر الشريان الذي ستوضع فيه الدِعامة 3 ملي متر على الأقل.

توضع هذه الدِعامات بشكل رئيسي في الحالات التالية:

1 ـ في التضيقات الطويلة، حيث يمكن وضع أكثر من دِعامة بشكل متتالي.

2 ـ في التضيقات اللامركزية.
3 ـ عند حدوث تسلخ في بطانة الشريان التاجي.
4 ـ عند توسيع المجازات التاجية المتضيقة ـ خصوصاً الوريدية منها.

يتم في الوقت الحالي وضع الدِعامات المرنة في 50-75٪ من إجمالي حالات رأب الشرايين التاجية عبر التجويف بطريق الجلد. وقد أدى ذلك إلى نتائج أفضل من إجراء التوسيع بمفرده، وبخاصة في الحالات ذات نسبة الانتكاس المرتفعة.

(الشكل 23): رسم تخطيطي يبين الدِعامة المرنة داخل الشريان التاجي بعد توسيعه

الدِعامات المرنة العادية (اللادوائية):

هي دِعامات معدنية عادية مصنوعة من الستانلس ستيل فقط دون أي تغليف خاص. وبعد زرعها في الشريان يبدأ النسيج البطاني الطبيعي بالتكاثر والنمو عليها حتى يغطيها تماماً خلال 6-8 أسابيع، بحيث تصبح مشمولة ضمن جدار الشريان. خلال هذه الفترة تمثل هذه الدِعامات جسماً غريباً في الجسم، فتتجمع حولها الصفيحات، وقد تتشكل الخثرات؛ لذلك لابد من اتخاذ إجراءات صارمة لمنع تجمع الصفيحات على الشبكة خلال الأسابيع الثمانية الأولى من تركيبها. ويتم ذلك بإعطاء المريض مضادات تراص الصفيحات ـ (Aspirin 325 ملجرام/يوم،

Ticlopidin (Plavix) 75 ملجـرام/يوم) ولمـدة 8 أسـابيع على الأقل، وهناك من يفضل متابعة إعطائها لمدة 4-6 أشهر.

الدِعامات المرنة الدوائية: (Drug eluting stents):

في عام 2003م صرحت وكالة الغذاء والدواء الأمريكية (FDA) لأول مرة استخدام الدِعامات المرنة الدوائية؛ وهي دِعامات معدنية من الستانلس ستيل مغطاة بمادة دوائية بطيئة الإطلاق، تؤثر سلباً على نمو الخلايا البطانية وتحد من تكاثرها فوق الدِعامة، مما يمنع تضيق الدِعامة وانسدادها. وقد تم تسويق نوعين من هذه الدِعامات الدوائية:

1 ـ الدعامة (Sirolimus-eluting stents (CYPHER: وهي أولى الدِعامات الدوائية التي صُرح باستعمالها في عام 2003م، وهي مغطاة بدواء (Sirolimus) الذي يبطئ نمو الخلايا البطانية بواسطة تثبيط انقسامها، دون تخريبها.

2 ـ الدعامة (Paclitaxel-eluting stents "Taxas Express Stent"): تم التصريح باستعماله في بوسطن من قِبَل (FDA) في عام 2004م. وهذه الدِعامة مغطاة بدواء (Paclitaxel)، وهو مشابه بتأثيره للـ(Sirolimus)، لكنه أفضل منه.

عند استخدام هذه الدِعامات الدوائية، وخلافاً للدِعامات العادية، وبسبب تأثيرها المبطئ لنمو الخلايا البطانية، فإن نمو النسيج البطاني الطبيعي فوقها لا يكتمل تماماً، إلا بعد 6-12 شهراً من زرع الدِعامة. لذلك فإن خطر تجمع الصفيحات وتشكّل الخثرات فوق الدِعامة يستمر طيلة هذه الفترة، لهذا يجب الاستمرار بإعطاء الأدوية المضادة لتراص الصفيحات (المذكورة أعلاه) طيلة هذه الفترة ـ 12 شهراً على الأقل.

لقد حسّن استخدام الدِعامات الدوائية نتائج رأب الشرايين التاجية بشكل مذهل بالمقارنة مع الدعامات العادية؛ حيث تبين من خلال الإحصائيات بأنه فقط:

* 8.9٪ من المرضى الذين زُرعت لهم دِعامات دوائية حدث لديهم عودة التضيق، بالمقارنة مع 36.3٪ ممن زرعت لهم دِعامات عادية.

* 4.2٪ من المرضى الذين زُرعت لهم دِعامات دوائية احتاجوا إعادة التوسيع، بالمقارنة مع 16.8٪ ممن زُرعت لهم دِعامات عادية.

* 8.8٪ من المرضى الذين زُرعت لهم دِعامات دوائية احتاجوا للجراحة، أو حدثت لهم أزمة قلبية بعد زرع الدِعامة، بالمقارنة مع 21٪ ممن زُرعت لهم دِعامات عادية.

إن العيب الوحيد للدِعامات الدوائية هو غلاء ثمنها فقط، ولكنها لا تعتبر باهظة الثمن بالمقارنة مع الدِعامات العادية، ونسبة للإمكانات المادية لغالبية المرضى.

يشابه تحضير وتدبير المريض الذي ستُزرع له دِعامة مرنة تدبير مثيله عند إجراء التوسيع فقط، ويختلف عنه بضرورة إضافة الـTiclopidin (Plavix) قبل يوم من إجراء زرع الدِعامة، ويستمر به (مع الأسبرين) لمدة 6-8 أسابع على الأقل للدِعامة العادية، و12 شهراً للدِعامة الدوائية. ويجب الاستمرار بإعطاء الهيبارين إلى اليوم التالي، حيث يوقف وتنزع قنية الإدخال بعد ذلك بـ2-4 ساعات بالطريقة المذكورة.

يجب الانتباه لاحقاً إلى التأثيرات الجانبية للـ(Plavix)، الذي يثبط نقي العظام ويسبب نقص العدلات (Neutropenia)، لذا يجب إجراء تعداد الكريات البيض لهؤلاء المرضى بمعدل مرة كل أسبوعين لمدة ثلاثة أشهر على الأقل.

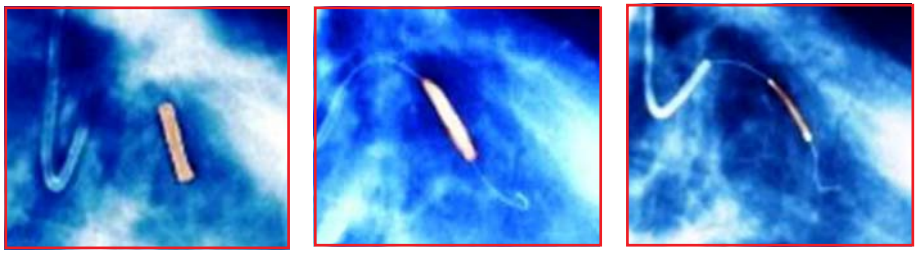

1 ـ البالون قبل نفخه **2 ـ البالون بعد نفخه** **3 ـ بعد فتح الدعامة المرنة**

(الشكل 24): رأب الشريان التاجي وزرع الدعامة المرنة

II ـ التقنيات الحديثة لمعالجة التضيقات الوعائية:

تستعمل العديد من الطرق عبر القثطرة القلبية لتقييم حالة الشرايين التاجية مثل: فحص الصدى داخل الشرايين التاجية (Intracoronary ultrasound). والتنظير الداخلي للشرايين التاجية (Coronary angioscopy).

كما توجد طرق أخرى حديثة تُستخدم للحالات التي يعجز عنها الرأب بالبالون فقط:

1 ـ استئصال الصفيحة التصلبية الميكانيكي، بواسطة أجهزة القطع والاسترجاع، فتقدم هذه الطريقة نتائج مقبولة لمعالجة الأمراض غير المتراكزة وثنائية البؤرة وآفات الفوهة.

2 ـ استئصال الصفيحة التصلبية بواسطة الحفارات الدوارة (المثاقب الصغيرة)، التي تقوم باختراق الصفيحة التصلبية المتكلسة، والقاسية بواسطة ثقبها والمرور عبرها، مفسحة المجال لإدخال البالون عبرها وتوسيعها لاحقاً.

3 ـ الليزر (Laser angioplasty): يُصدِر الليزر أمواجاً بمختلف الأطوال من الحزم تحت الحمراء وحتى فوق البنفسجية، والتي تُستعمل لإرسال الطاقة إلى الوعاء المتضيق بواسطة قثاطر دليلة ليفية بصرية لإزالة اللويحة التصلبية بالتأثير الحراري لهذه الموجات.

وعلى عكس موجات الليزر الطويلة المستعملة في التطبيقات العلاجية الأخرى، فإن الليزر ذا الموجات الأقصر (<0.3 ميكرون) يمكن أن يجتث الصفيحات التصلبية العصيدية بحرارة أخف وتأثير حراري أقل لجدار الشريان.

لقد فشل استعمال طاقة الليزر المباشرة بسبب احتمال ثقب الشريان، وتبذل الجهود لتحسين ارسال طاقة الليزر على طول التجويف الوعائي باستعمال دليل سلكي أو بإظهار ألياف الليزر بالتنظير الوعائي. وقد أمكن استعمال الليزر لإرسال طاقة حرارية مُسيّطر عليها إلى الشريان المسدود باستعمال قثاطر بالونية تحوي أليافاً ناشرة للضوء، أو ذرى معدنية تُحمىّ بالليزر لصهر الصفيحة العصيدية التصلبية التي تسد الشريان.

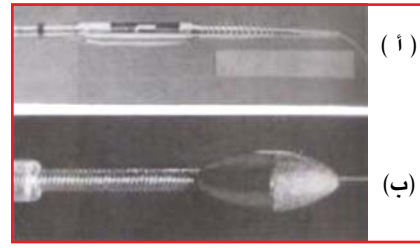

(أ) أدوات القطع والاسترجاع، (ب) الحفارة الدورانية،
(جـ) طريقة الاستئصال الدوراني للصفيحة العصيدية
(الشكل 25): أدوات وآلية استئصال الصفيحة التصلبية

ب ـ معالجة تضيقات وانسداد الشرايين الأخرى:

يقدم رأب الأوعية الدموية المحيطية للإصابات المناسبة تقنياً فوائد إكلينيكية واقتصادية مهمة مقارنة مع الإصلاح الجراحي، خصوصاً أن المصابين بمرض وعائي محيطي قد توجد لديهم أمراض أخرى (قلبية، رئوية) تزيد من خطورة الجراحة والتخدير العام.

تتشابه نتائج رأب الشرايين المحيطية بالبالون مع نتائج رأب الشرايين التاجية. وتتجاوز نسبة النجاح الأولي 95٪ في الشريان الحرقفي، و87٪ في الفخذي. أما نسبة عودة التضيق خلال خمسة سنوات فلا تتجاوز 10٪ للشرايين الكبيرة، لكنها قد تصل إلى 40٪ في الشرايين الأصغر حجماً.

يتم أيضاً رأب الشريان الكلوي بالبالون بنجاح ممتاز على المدى القريب والبعيد، كبديل للجراحة الوعائية عند مرضى ارتفاع الضغط الوعائي الكلوي، أو القصور الكلوي الناجم عن تضيقات مناسبة للتوسيع في الشريان الرئيسي أو أحد فروعه.

يُستعمل أيضاً التوسيع البالوني لرأب الأوعية الدموية في الدوران الدماغي، والدوران العضدي الرأسي، والدوران الرئوي، وتوسيع تضيق برزخ الأورطة أيضاً.

2 ـ معالجة التضيقات الصمامية (الرأب الصمامي بالبالون):

لقد تم تطبيق توسيع الصمامات المتضيقة بالبالون في البداية لمعالجة تضيّق الصمامات الخلقي عند الأطفال. لكن في الوقت الحالي يتم تطبيقه بشكل واسع لرأب الصمامات المتضيّقة في جميع الأعمار، بما فيها الصمامات المتكلسة والرثوية، وأن الأكثر شيوعاً في الممارسة العملية حالياً هو توسيع الصمام الرئوي والصمام التاجي.

1 ـ رأب الصمام الرئوي:

إن تضيق الصمام الرئوي من الأمراض الخلقية الشائعة، لكنه قد يصادف عند البالغين. وقد كان يعالج بالجراحة، لكن منذ عام 1982م بدأ تطبيق توسيع الصمام بواسطة استعمال قثاطر موسعة ذات بالون يتجاوز قطره بعد النفخ قطر حلقة الصمام بحوالي 1-2 ملي متر أي يبلغ قطره حوالي 21-26 ملي متر. وقد نجح هذا الإجراء تماماً، وأنقص مدروج الضغط عبر الصمام إلى الثلث. وبسبب نسبة نجاحه العالية ومضاعفاته النادرة، فقد حل هذا الإجراء محل الإصلاح الجراحي للصمام في معظم الحالات. يتم توسيع الصمام الرئوي بواسطة القثطرة القلبية اليمنى عبر الوريد الفخذي، وتحصل أفضل النتائج عند توسيع التضيق الصمامي، أما توسيع القمع الرئوي المتضيق في رباعية فاللو فيعتبر من العمليات الملطفة فقط.

2 ـ رأب الصمام التاجي:

طُبقَت تقنية توسيع الصمام التاجي بالبالون منذ عام 1985م، وأصبحت في الوقت الحاضر تنوب إلى حد كبير مكان التوسيع الجراحي لهذا الصمام.

يتم التوسيع بواسطة القثطرة القلبية اليمنى عبر الوريد الفخذي، وإدخال السلك الدليل إلى الأذين الأيسر بالطريق عبر الحاجز الأذيني بعد خزعه في منطقة الثقبة البيضية، ثم يدخل على السلك الدليل بالون خاص لتوسيع الصمام التاجي، ويوضع في فتحة الصمام المتضيق.

يُسحب السلك الدليل ثم تنفخ النهاية البعيدة للبالون ويُسحب للخلف ليُعَلّق في الصمام. ثم بعد ذلك تُنفخ النهاية القريبة للبالون فيصبح بشكل الساعة الرملية (تتشكل خصرة عند التضيق الصمامي). يُكرر النفخ بدرجات متزايدة حتى تزول هذه الخصرة نهائياً وتتمزق المناطق الملتحمة من وريقات الصمام. ويقيم التوسيع مباشرة بإجراء التصوير بالأمواج فوق الصوتية عبر جدار الصدر.

بعد التوسيع تبقى فتحة صغيرة بين الأذينين ذات مسرب خفيف وليست ذات قيمة إكلينيكية.

تحدث أفضل النتائج عند الشباب ذوي الصمامات المرنة وغير المتكلسة، والمتضيقة دون قصور صمامي. ويمكن تطبيق هذا الإجراء عند الحوامل في الثلث الثاني للحمل.

يجب عدم إجراء توسيع الصمام التاجي بالبالون في الحالات التالية (موانع الاستعمال):

1 ـ وجود خثرات في الأذين الأيسر أو في البطين الأيسر.
2 ـ قصور تاجي مهم (أكثر من $^1/_4$).
3 ـ وريقات صمامية صلبة لاتتحرك، وتكلس الصمام الشديد.
4 ـ قصر الحبال الوترية للصمام.
5 ـ تاريخ مرضي لصمّة جهازية سابقة لدى المريض (انطلاق خثرات صغيرة من الأذين).

3 ـ رأب الصمام الأورطي:

لقد نجح توسيع الصمام الأورطي المتضيق خلقياً بواسطة البالون بنسبة 70٪ دون إحداث زيادة مهمة في القصور الأورطي، لكن توسيع التضيق المكتسب والمتكلس لم يحقق نتائج مشجعة بجودة توسيع الصمام الرئوي والصمام التاجي.

وقد يختلط التوسيع بقصور أورطي مهم يلزم تبديل الصمام لاحقاً أو إسعافياً في بعض الأحيان. لذلك، يبقى تبديل الصمام مفضلاً عند المرضى البالغين الفعالين المصابين بتضيق أورطي مهم ديناميكياً.

4 ـ رأب الصمام ثلاثي الشُرف:

بما أن تضيّق الصمام ثلاثي الشرف المعزول هو مرض نادر الحدوث، وغالباً مايترافق مع الأمراض الصمامية التاجية، فيغلب أن يُجرى توسيعه بالبالون مرافقاً لتوسيع الصمام التاجي المتضيق.

3 ـ معالجة الأمراض القلبية الخلقية:

1 ـ خزع الحاجز الأذيني ببالون راشكيند (Rashkind ballon septostomy):

عبارة عن عملية ملطفة تُستعمل في حالة تبادل منشأ الأوعية الكبيرة، حيث يكون الدوران الدموي الجهازي والدوران الدموي الرئوي غير متصلان مع بعضهما البعض، مما تستحيل معهما الحياة. يتم إدخال بالون راشكيند عبر الثقبة البيضية من الأذين الأيمن إلى الأذين الأيسر، ويتم نفخه ثم يُشد بقوة إلى الأذين الأيمن فتتوسع الثقبة البيضية كفاية لتسهل امتزاج الدم الشرياني والوريدي في الأذين.

2 ـ إغلاق العيب الحاجزي الأذيني بجهاز إغلاق راشكيند ـ القرص المضاعف:

جهاز يشبه مظلتين متعاكستين يمر عبر الحاجز الأذيني، ويتم نشر القرص الأول على الجهة البعيدة (اليسرى) من الفتحة، ثم يُثبت بواسطة ثلاث شكلات انضغاطية خاصة. أما القرص الآخر فيُسحب عبر الفتحة ويُنشر في الجهة القريبة منها (اليمنى) ويُثبت جيداً، فيؤدي إلى السد المحكم للفتحة بين الأذينين.

3 ـ إغلاق القناة الشريانية السالكة بجهاز إغلاق راشكيند ـ القرص المضاعف:

يوضع جهاز راشكيند الموصوف أعلاه داخل قناة الشريان السالكة بواسطة القثطرة، فيغلقها ويمنع جريان الدم عبرها.

4 ـ إغلاق الأوعية الجانبية الرادفة غير المرغوب فيها عند المرضى الذين ستُجرى لهم عملية إصلاح رباعي فالو، ويتم ذلك باللف بواسطة قثطار خاص.

5 ـ توسيع فوهات الأوردة الرئوية عند تضيقها.

6 ـ توسيع الصمام الرئوي والصمام الأورطي المتضيقان خلقياً.

وختاماً، لابد من تثمين التطور الهائل الذي طرأ على التقنيات العلاجية للقثطرة القلبية خلال العقود الأخيرة، حيث إنها زودتنا ببديل فعّال ومأمون للجراحة القلبية في كثير من الحالات. كما أنها قدمت الفرصة لتحسن الأعراض بمشقة ومضاعفة، وتكاليف أقل من الجراحة القلبية، في الوقت الذي تزداد فيه تكاليف العناية الصحية بشكل كبير.

لذلك، فإن التأييد المتأني والعقلاني لاستخدام هذه التقنيات كبديل للجراحة التقليدية، يعتبر ضرورياً لضمان استخدامها الأمثل في الرعاية الصحية الجيدة.

المراجع

* **المراجع العربية:**

1 ـ د. أحمد رشدي السعدي ـ أ. د: مفيد جوخدار ـ د. محمد حسان قمحية. الشامل في استقصاء أمراض القلب. المركز التقني المعاصر ـ دار ابن النفيس، دمشق ـ 1998م.

2 ـ أ. د: سامي القباني، أ. د: مفيد جوخدار، أ. د: طليع بشور، أ. د: عابد قهواتي. أمراض القلب والأوعية وجراحتها. دار طلاس ـ دمشق ـ 1993م.

* **المراجع الأجنبية:**

1- E. Braunwold- 4th ، 5th & 6th edition. Heart disease - A textbook of cardiovascular medicine / 1992-1997-2001.

2- Henry gray (Gray's anatomy). Anatomy of the human body, 20th edition/ New york- 2000.

3- Websites:
www.medicine.net.com/,
www. Sciencephoto.com/,
www.ptca.org/
http://cpmcrd.com.colombia.edu/capgpach/opman/app10.htlm)
http://www.cvmg.com/cvri/index.htlm)/
http://cardio.info.com/lnkpcol.htm/
http://mayoclinic.com/,/http/
http://emedicine.com/med/cardiology//medscap CARDIOLOGY/.
http://info.med.yale.edu/caim/ct/anatomy/an_heart_1.

في هذا الكتاب

يسلط هذا الكتاب الذي بين أيديكم الآن الضوء على أحد أهم التدخلات الطبية الحديثة ... والتي أحدثت ثورة في عالم الأمراض القلبية خلال العقود القليلة الماضية.

ونظراً لحالة الخوف والهلع التي تنتاب مريض القلب عندما يخبره الطبيب أنه بحاجة إلى قثطرة قلبية... قررنا أن نسلط الضوء على هذا الموضوع نظراً لما له من أهمية طبية في عالم الطب الحديث، وحتى نستطيع كشف الغمام عن حالة الخوف التي تنتاب المريض عندما يقرر له الأطباء إجراء القثطرة القلبية. ويستعرض الكتاب في أسلوب مبسط التعريف بالقثطرة القلبية وأهميتها الطبية، ومدى التطور المذهل والطفرة الهائلة التي حدثت في هذا المجال. ويعطي الكتاب لمحة عن التشريح الوصفي للقلب كمقدمة حتمية لشرح القثطرة القلبية بأنواعها واستخداماتها، إما في مجال الطب التشخيصي أو العلاجي. هذا بالإضافة إلى تخصيص فصل كامل لشرح أهم الاستخدامات في المجالين التشخيصي والعلاجي، وأهم الأمراض التي تكتشفها القثطرة وكيفية علاجها باستخدام التكنولوجيا الحديثة.

ويتطرق الكتاب بعد ذلك ببساطة شديدة إلى تقنيات القثطرة القلبية وكيفية استخدامها، بالإضافة إلى استعراض لبعض المضاعفات التي قد تحدث للمريض ونسب حدوثها وكذلك موانع استخدامها. وقد تم التطرق إلى هذا الموضوع وطرحه بكل أمانة، دون ترهيب أو ترغيب في إجراء العملية، حيث تم استعراض النسب العالمية لحدوث تلك المضاعفات حسب ماورد في الدراسات والأبحاث الحديثة الموثوق بها.

هذا وقد تم تخصيص الجزء الأخير من الكتاب لاستعراض أهم التطبيقات العلاجية التي تم إضافتها منذ الثمانينيات من القرن الماضي إلى الاستخدامات التشخيصية للقثطرة القلبية والتي ساهمت بنسبة كبيرة في التقليل من معدلات الوفيات الناتجة عن أمراض القلب، وتم التطرق إلى شرح وافي للدعامات القلبية وطرق ودواعي استخدامها كبديل فعال ومأمون للجراحة القلبية التقليدية.